

Les erreurs à ne pas commettre
les cas à ne pas traiter



Les contextes particuliers

Les cas complexes

Les pièges

Les cas à risques !

Les contextes particuliers

Certains patients présentent des signaux d'alerte !

Nomadisme médical important

ATCD contentieux avec précédent confrère

Demande de réfection du travail récent d'un confrère


incompatibilité manifeste de caractères

Incapacité à terminer un Tt : nombreuses provisoires

Annulations fréquentes et nombreux RDV manqués

Niveau de connaissances odontologiques étrangement > à la norme

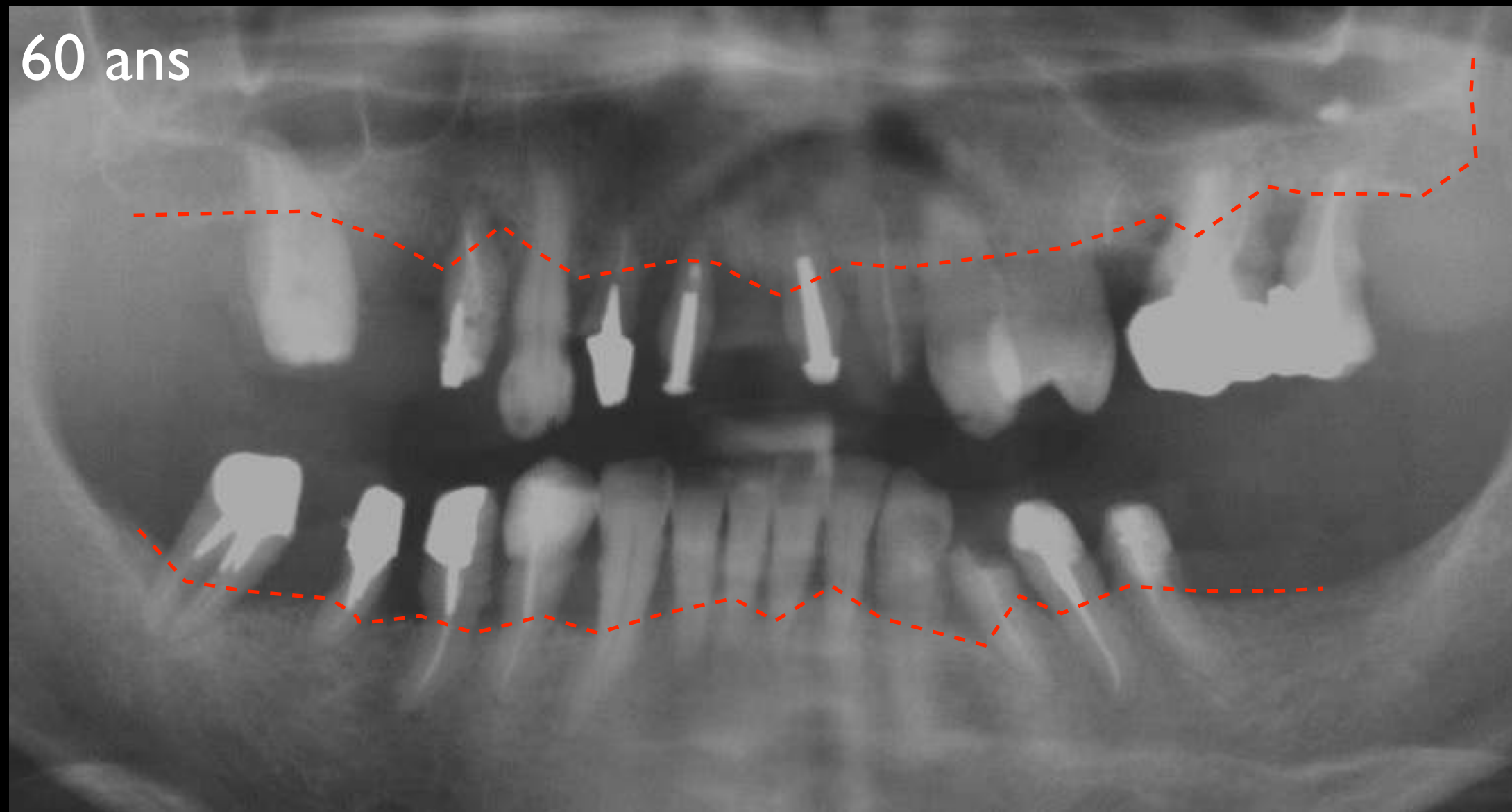Délais de traitements imposés irréalisables



**“Désolé Madame je ne sais pas faire,
je ne suis pas compétent !”**

Propositions thérapeutiques en inadéquation avec les attentes du patient :

Souhait d'un traitement ponctuel dans mauvais contexte global

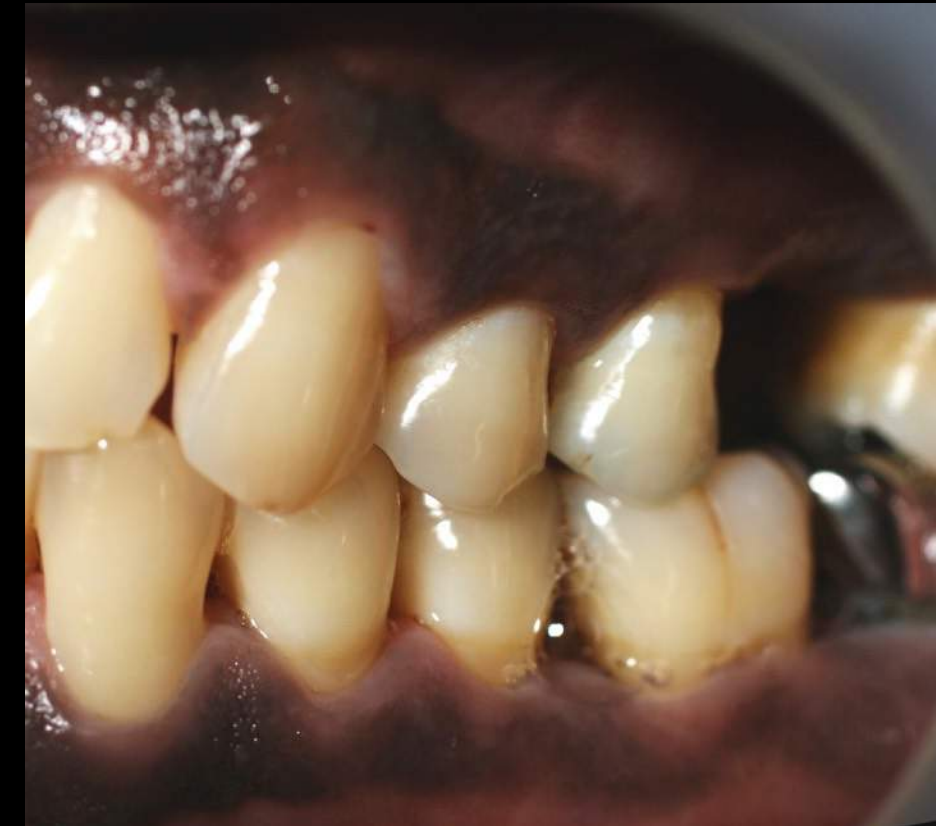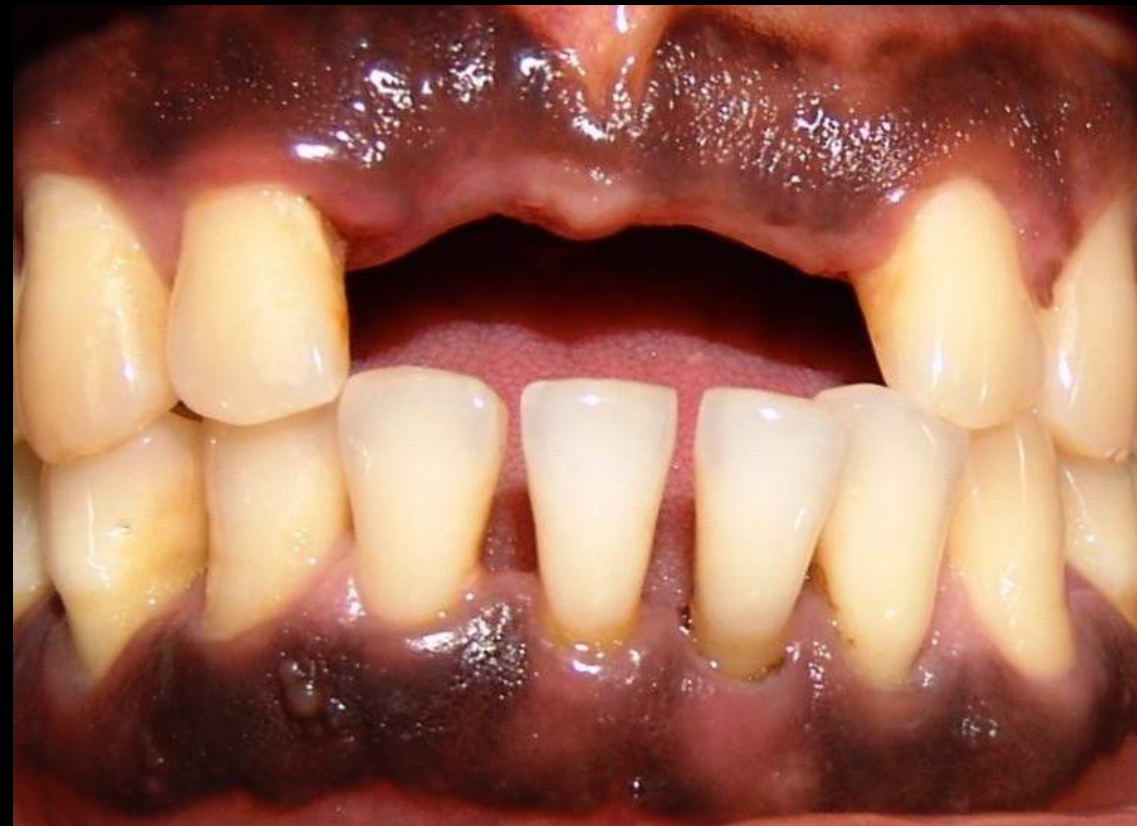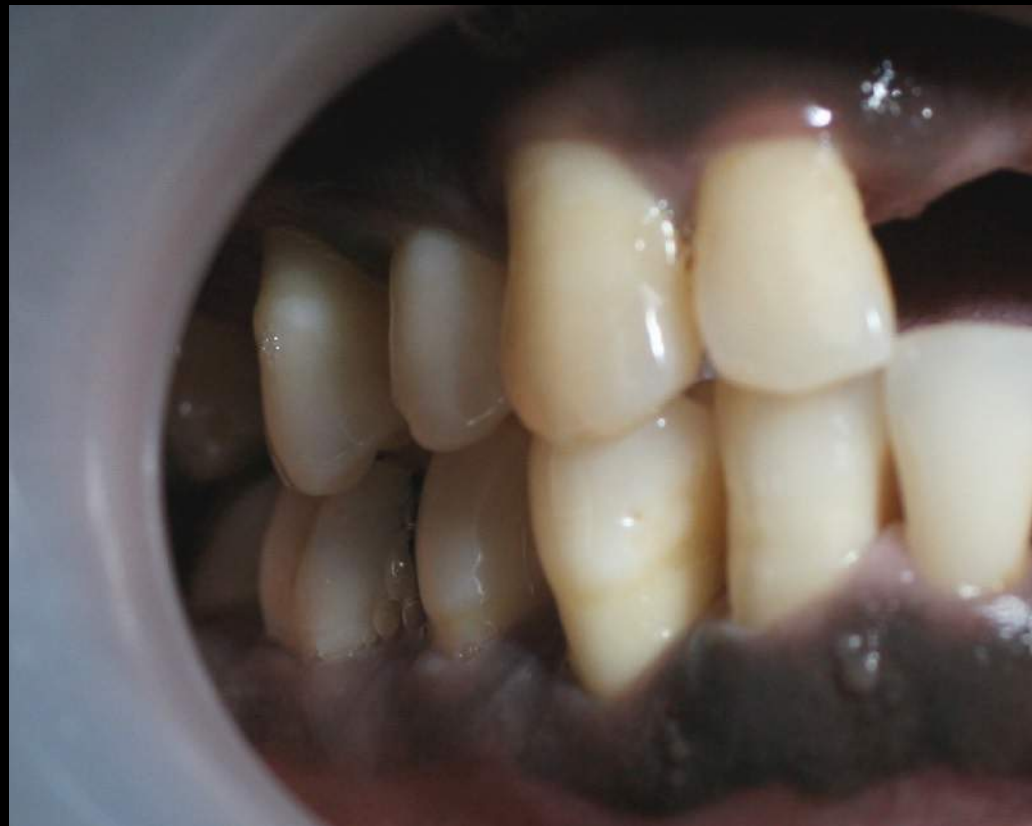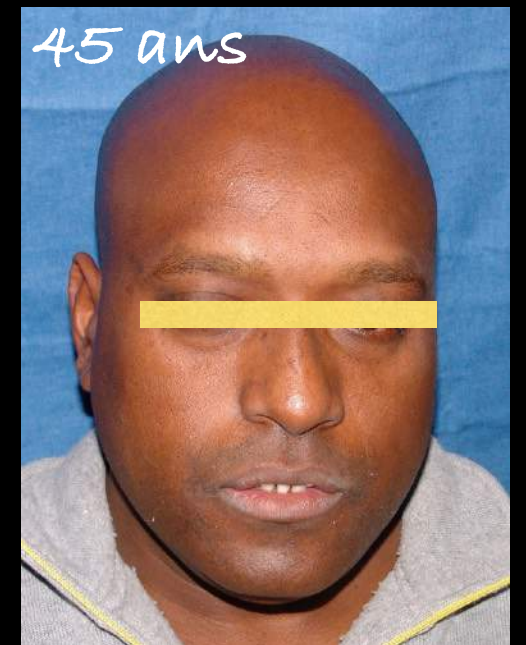


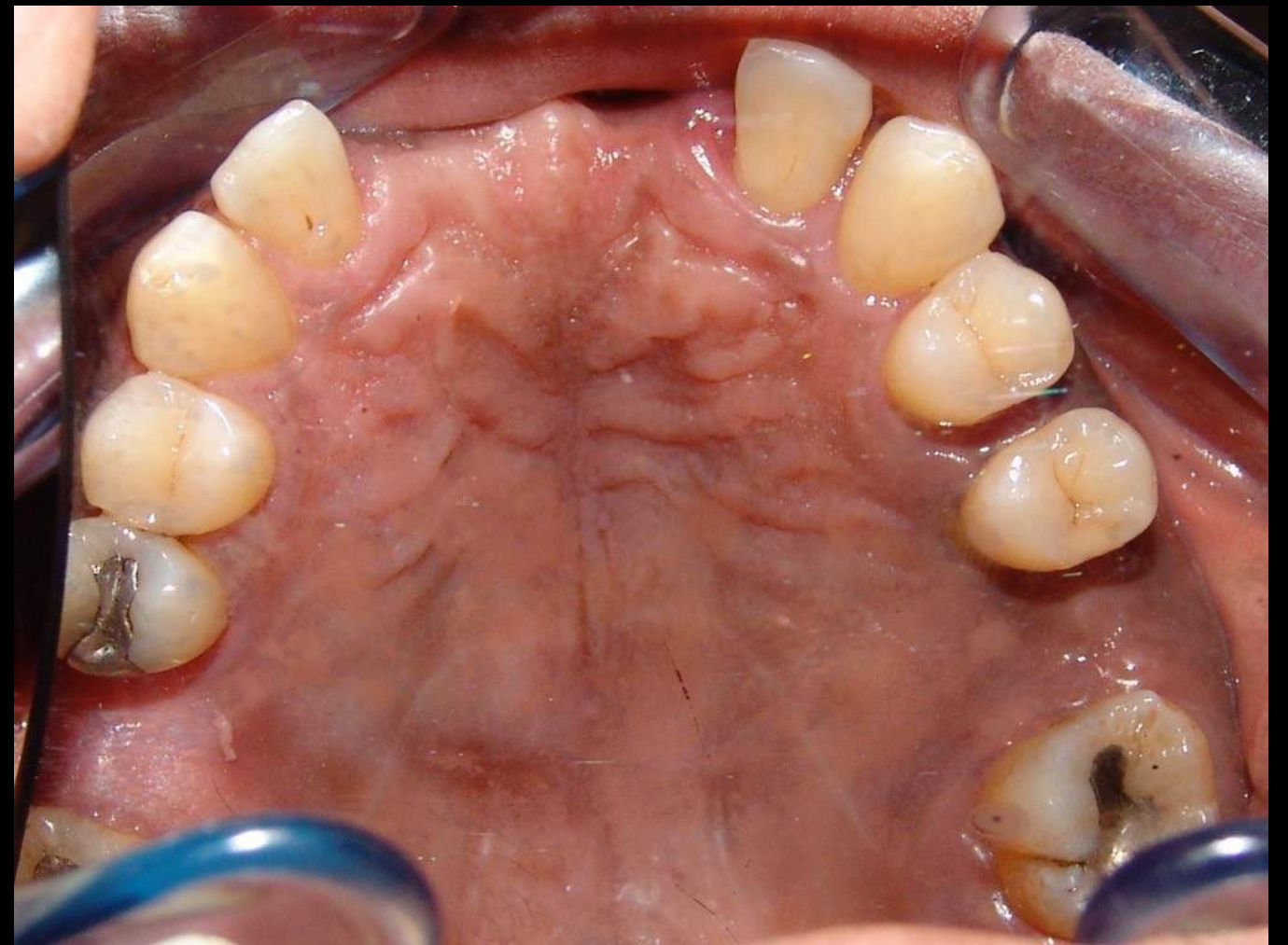
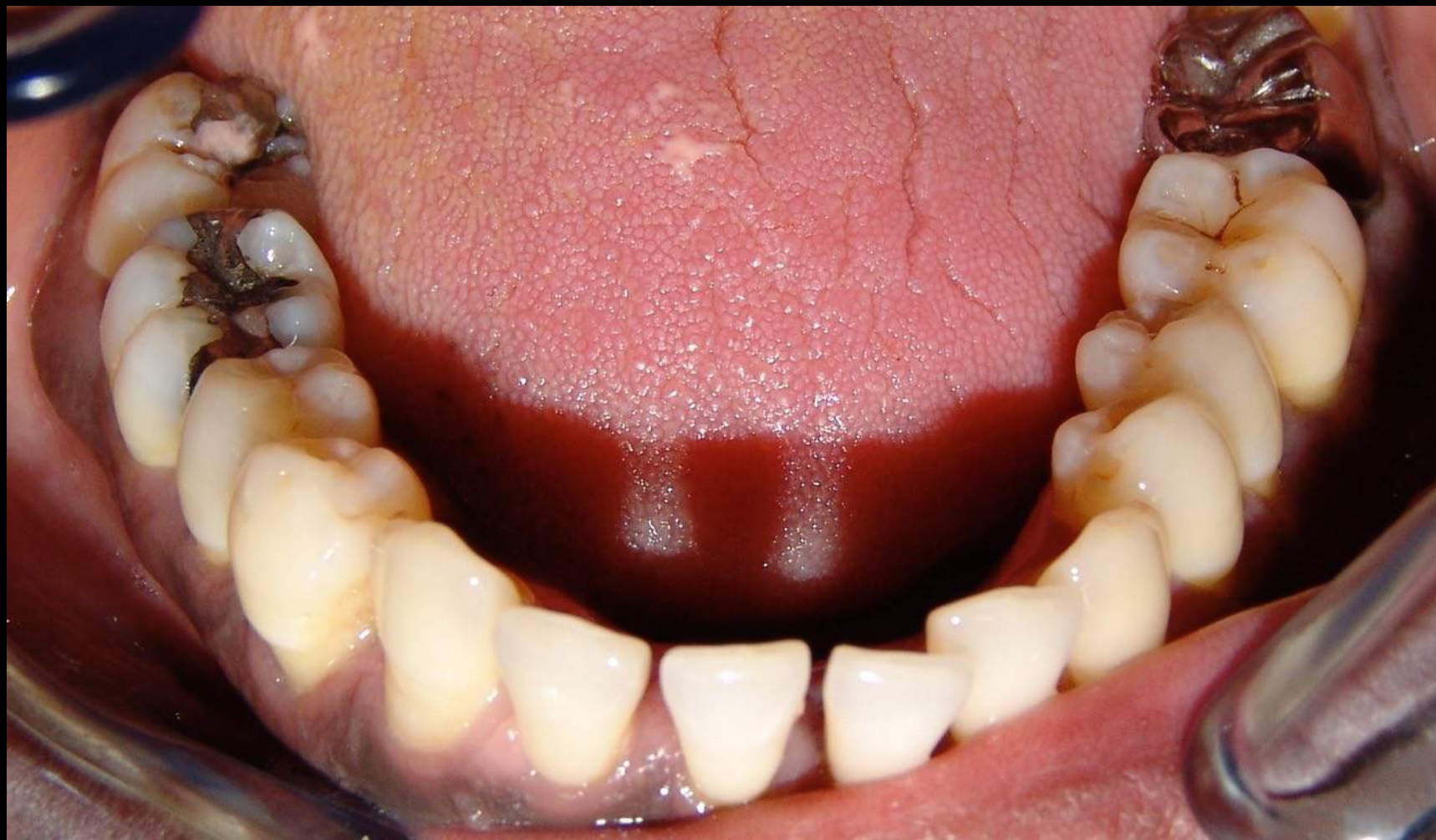“Je désire que l'on me refasse les 2 incisives centrales qui bougent”

Les contextes particuliers

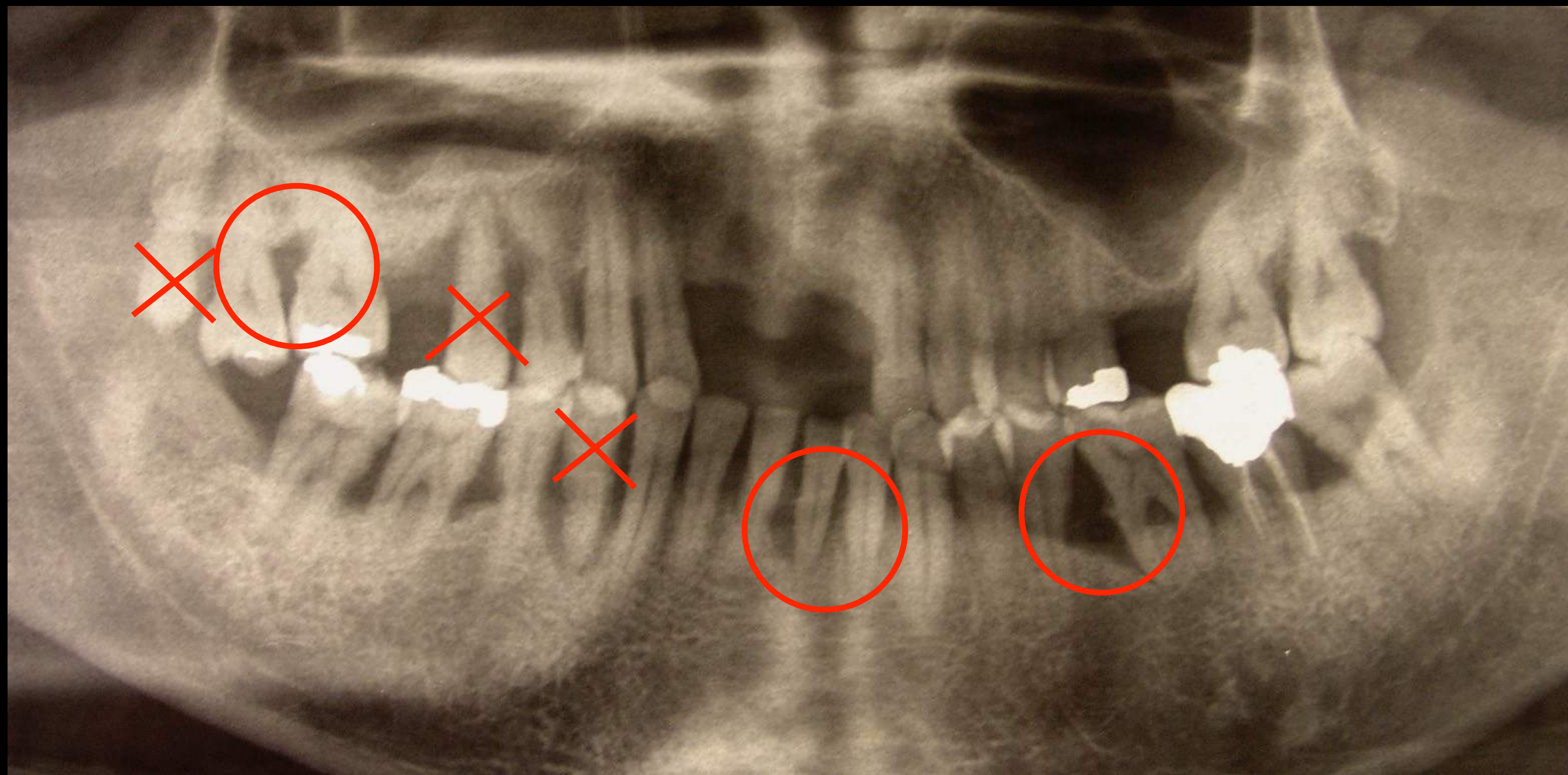
Parodontite Agressive

Maladie parodontale en évolution
Stabilisation impossible





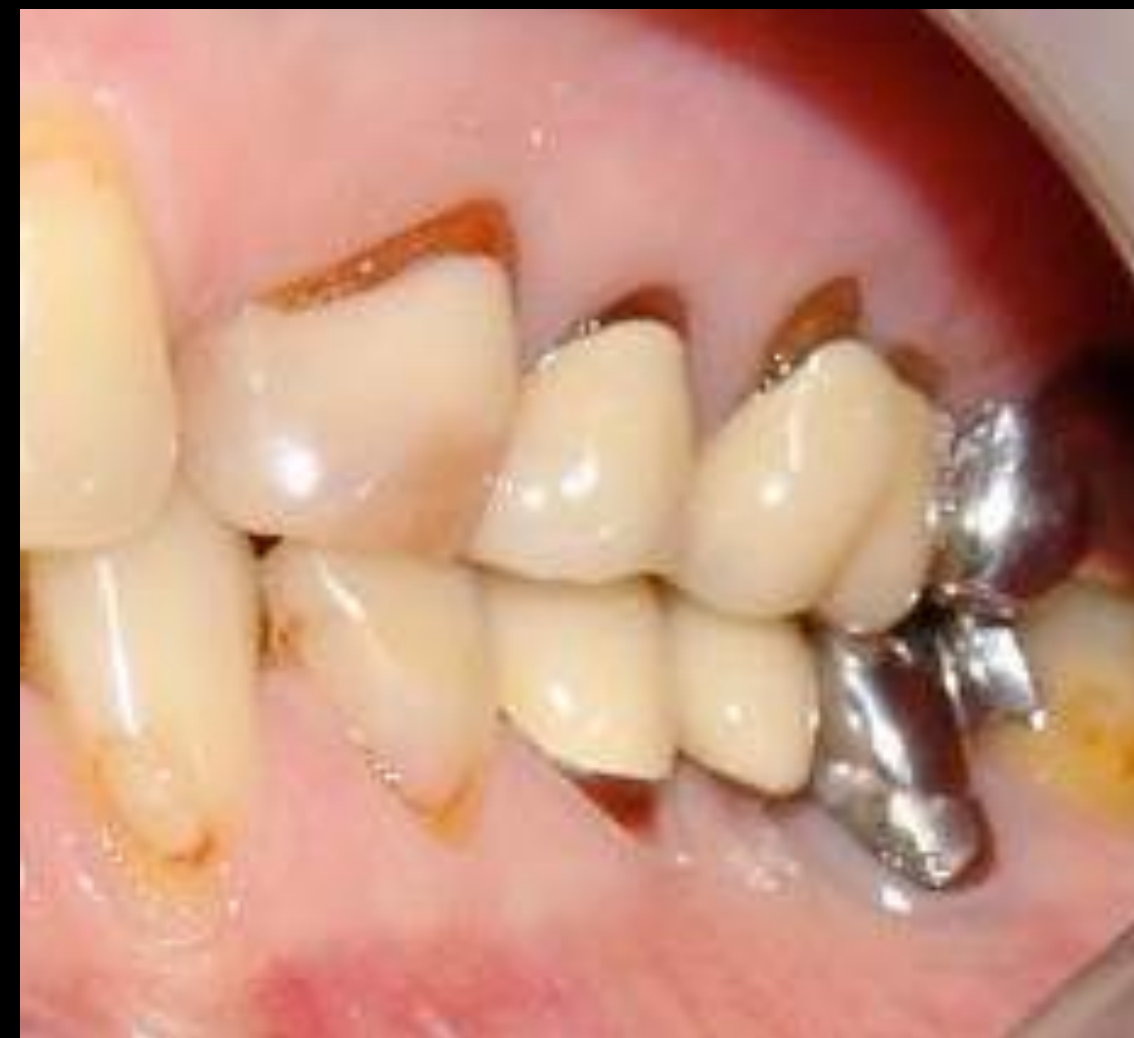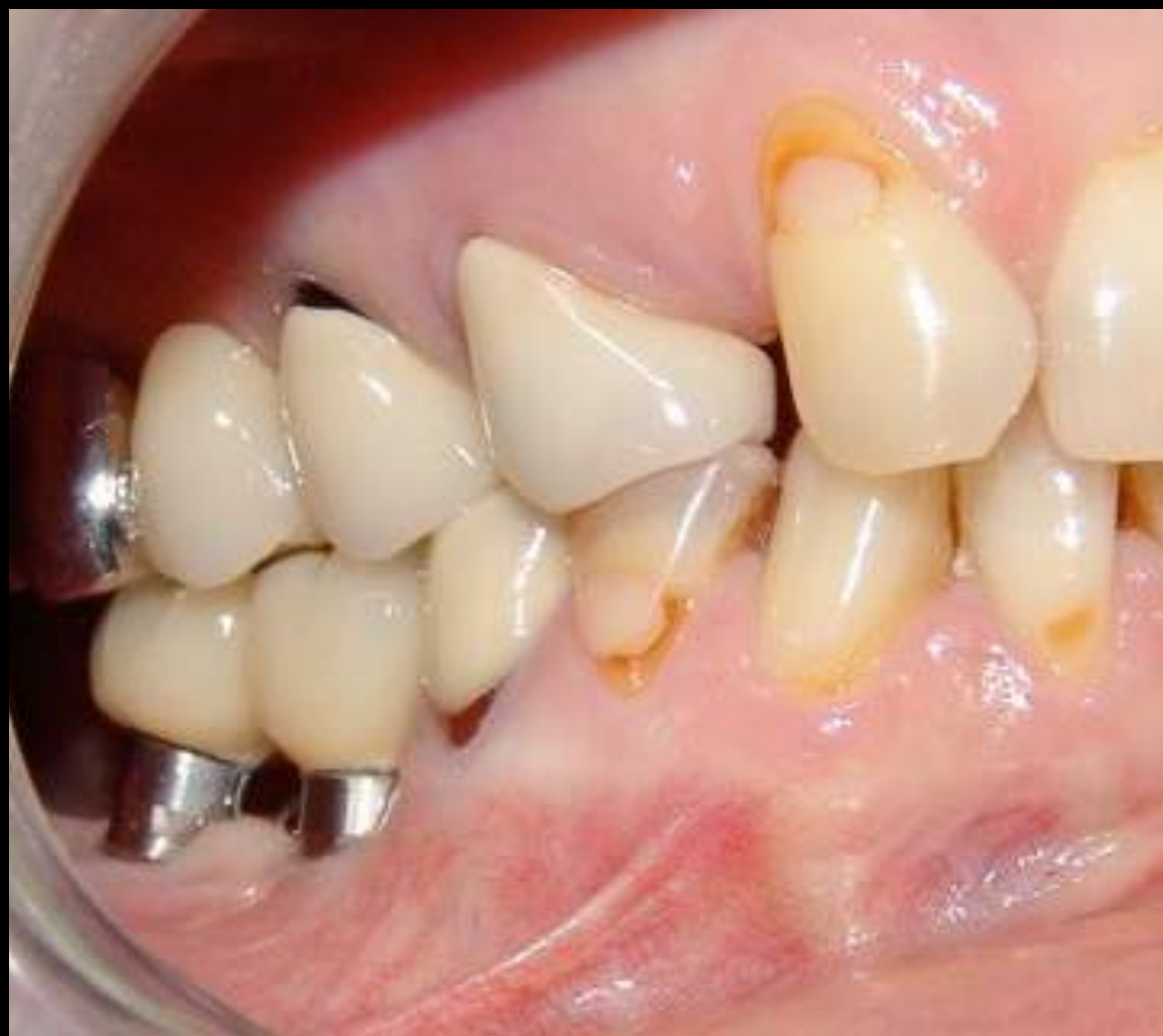Parodontite Agresive



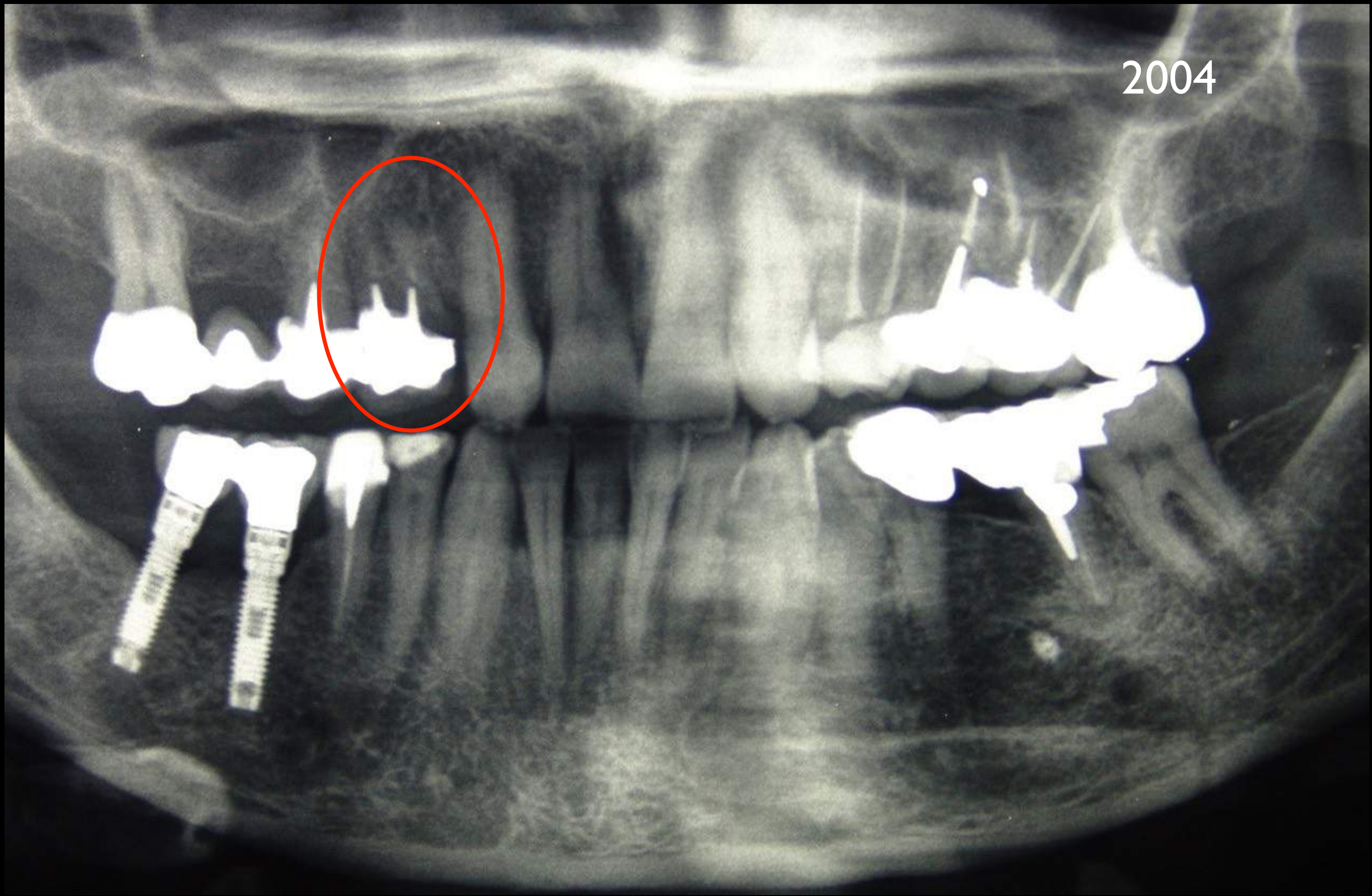
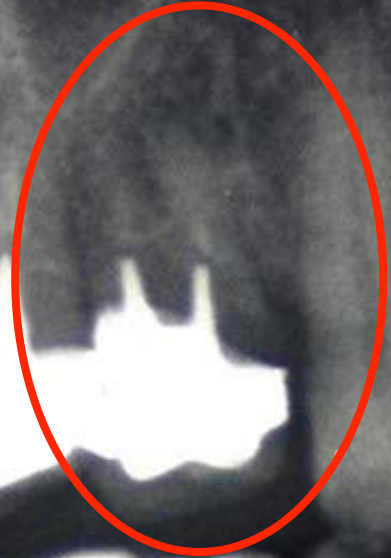Parodontite Agresiva

Les contextes particuliers

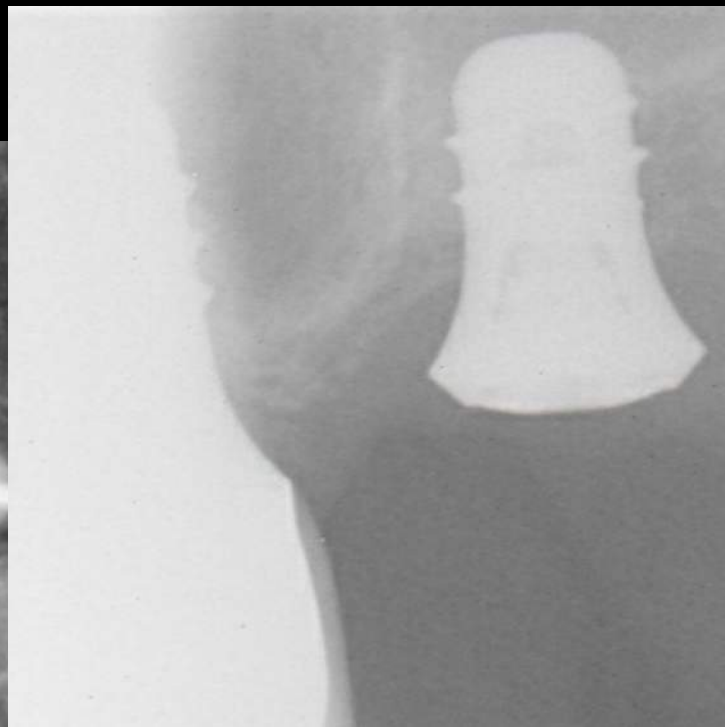
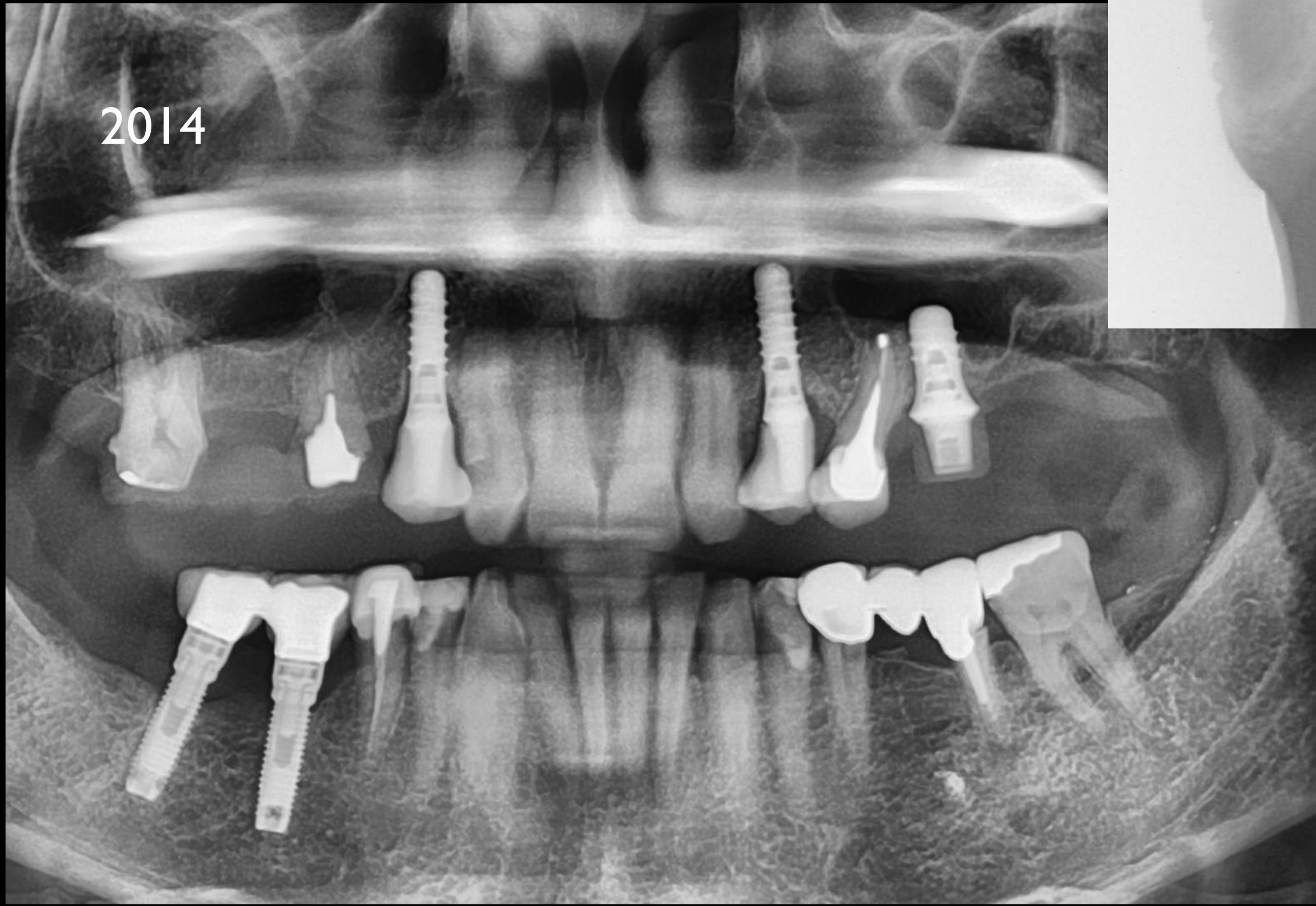
Demands esthétiques inconsidérées

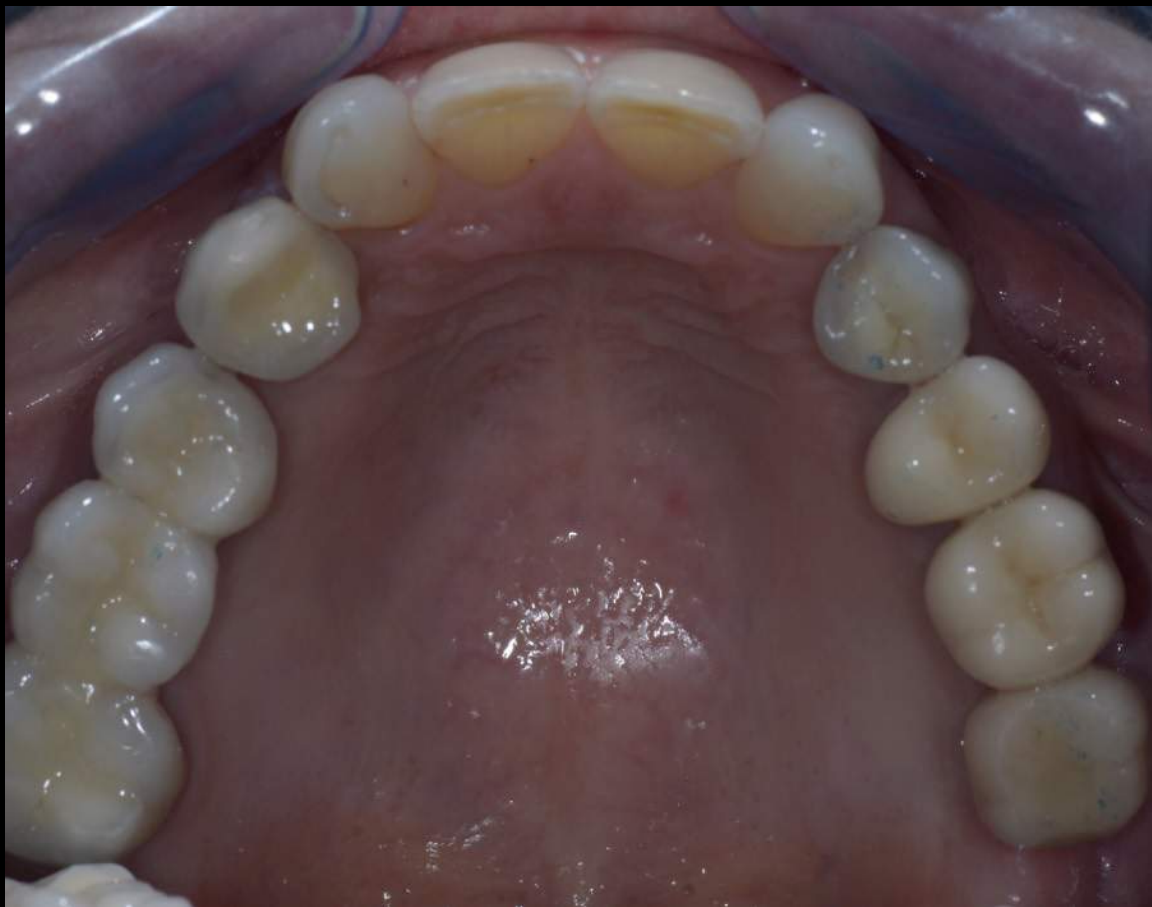

2004

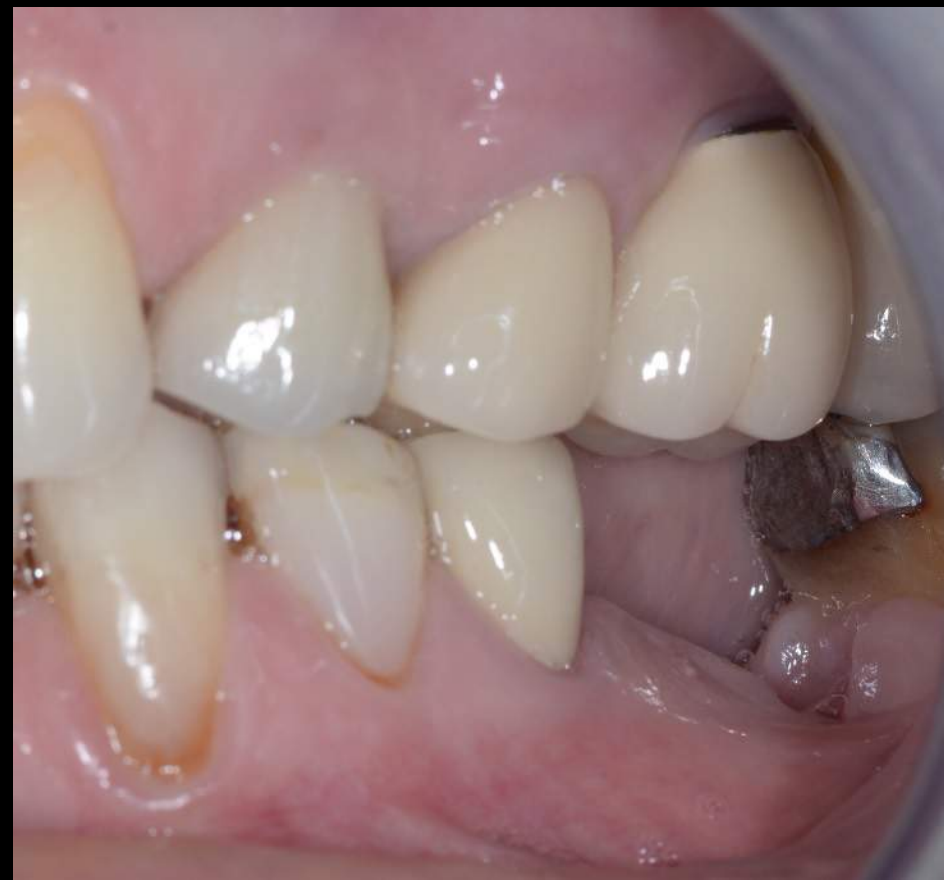
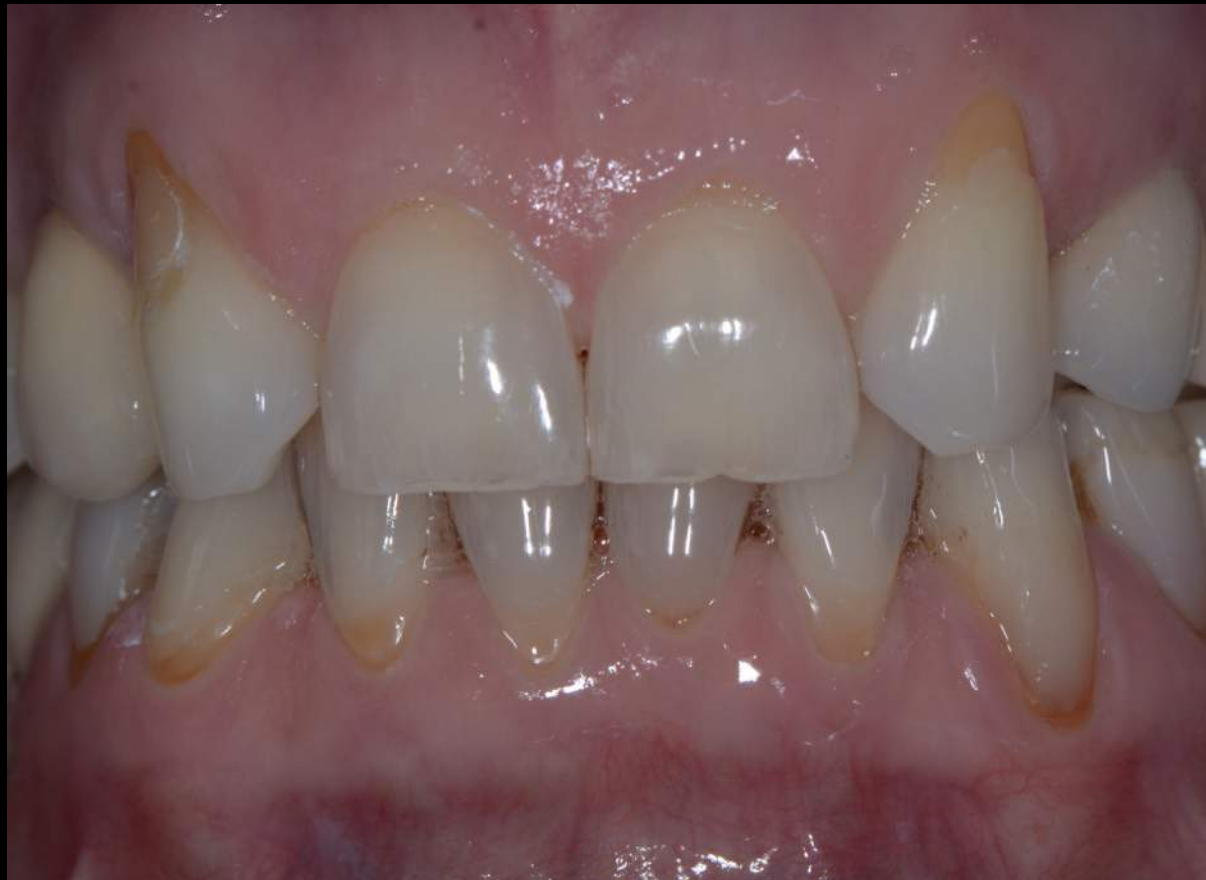
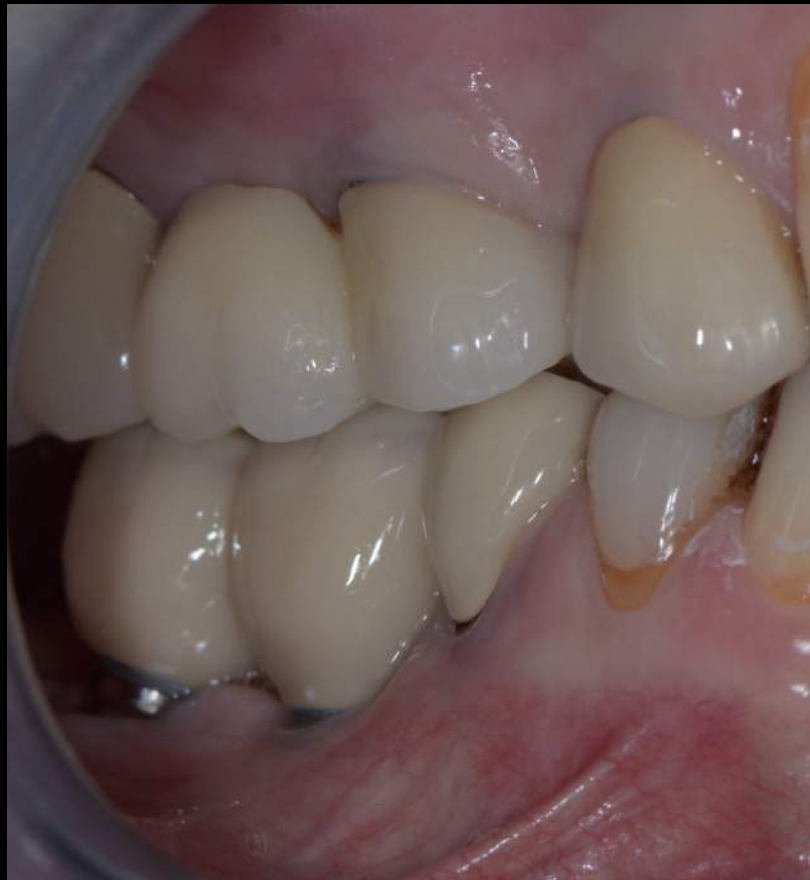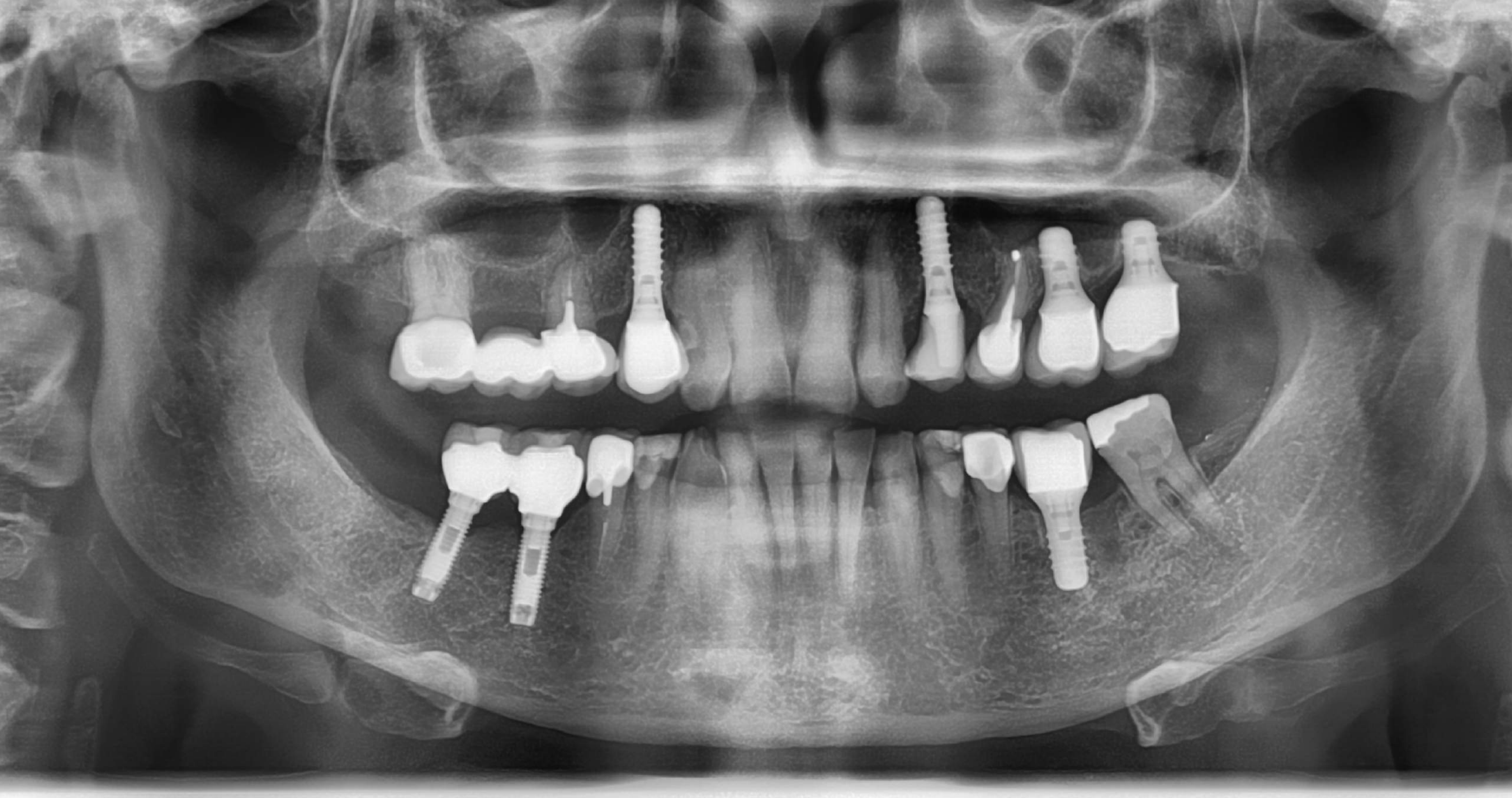2014





2016





Les contextes particuliers

Contexte financier défavorable :
CMU, Surendettement ...

Les cas complexes

Patiente 60 ans

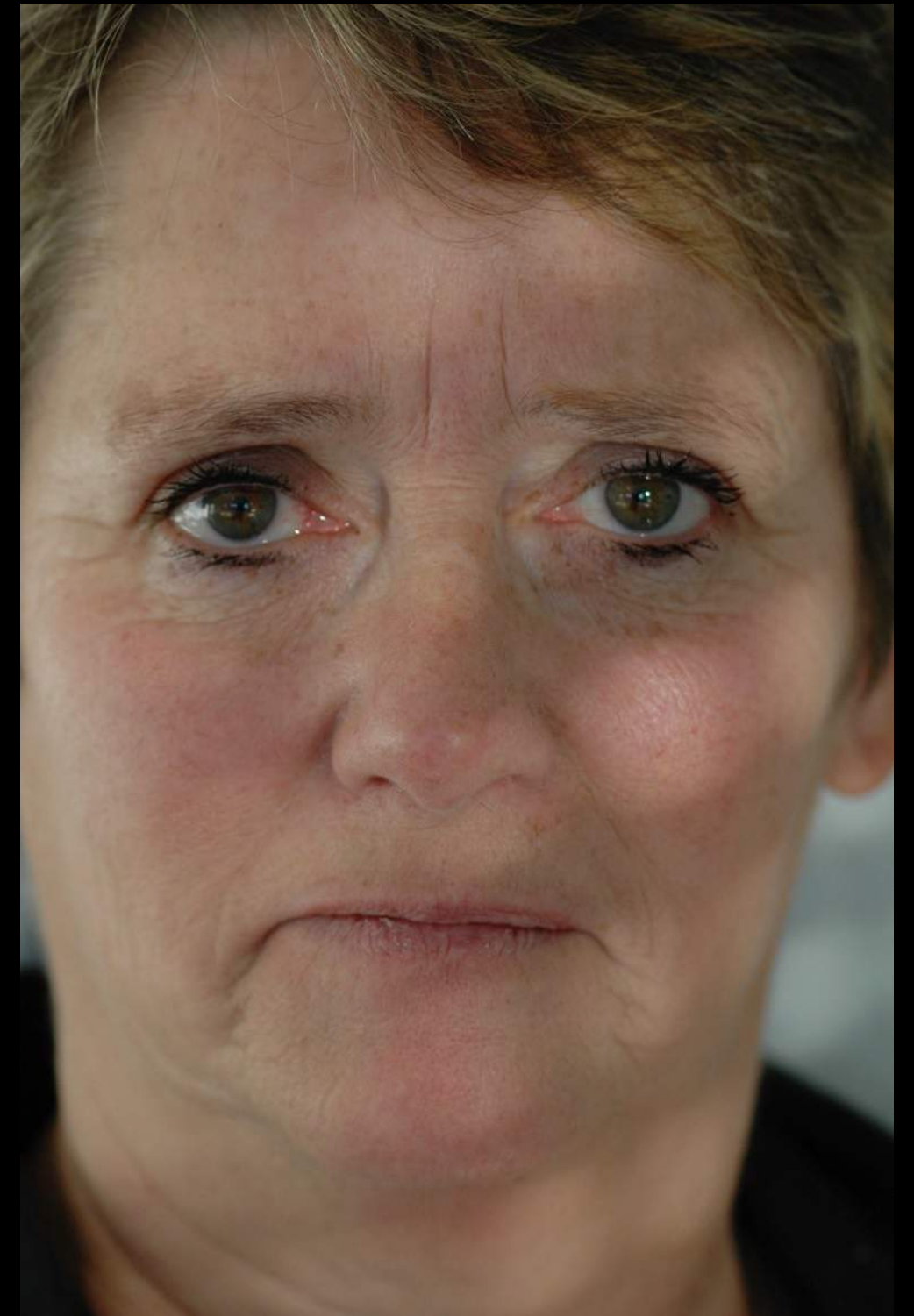
Inversion d'articulé et décalage de bases

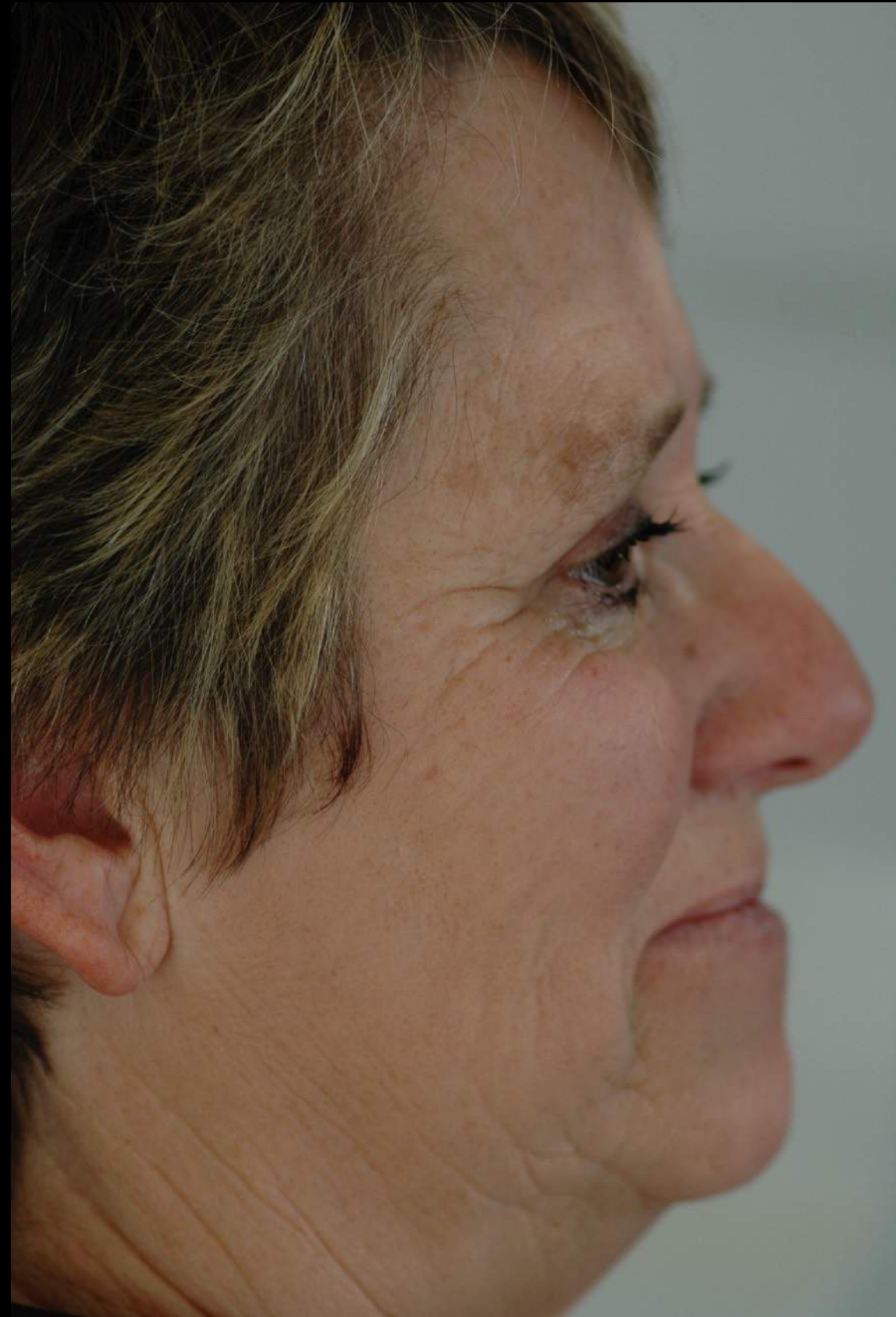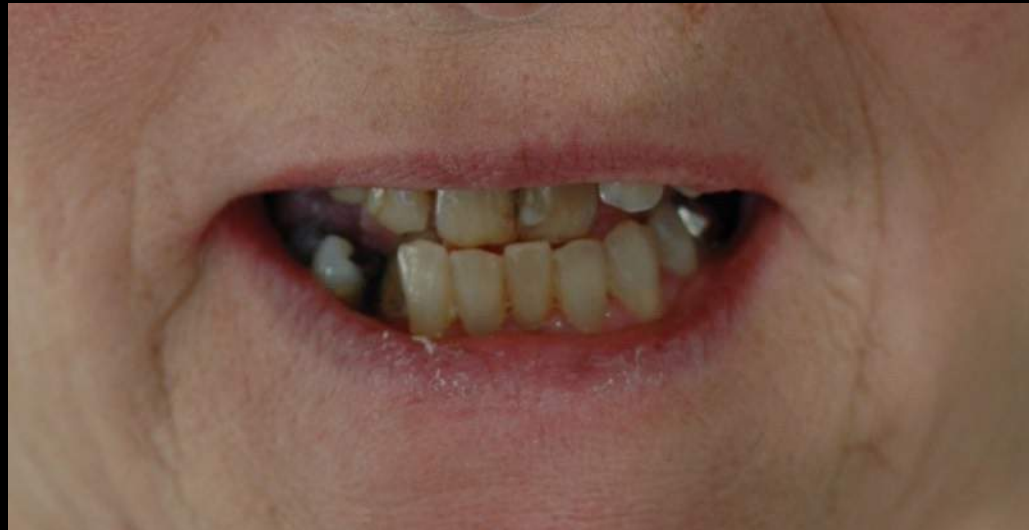Egression des procès alvéolaires

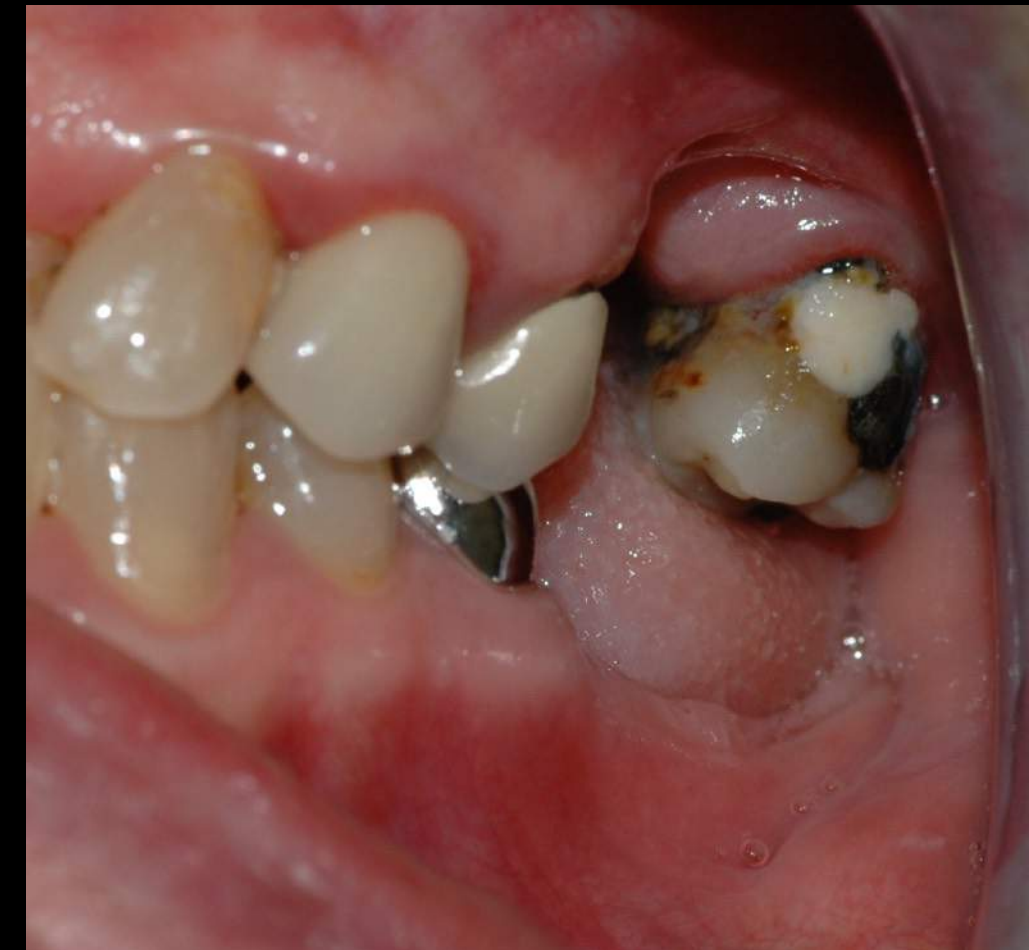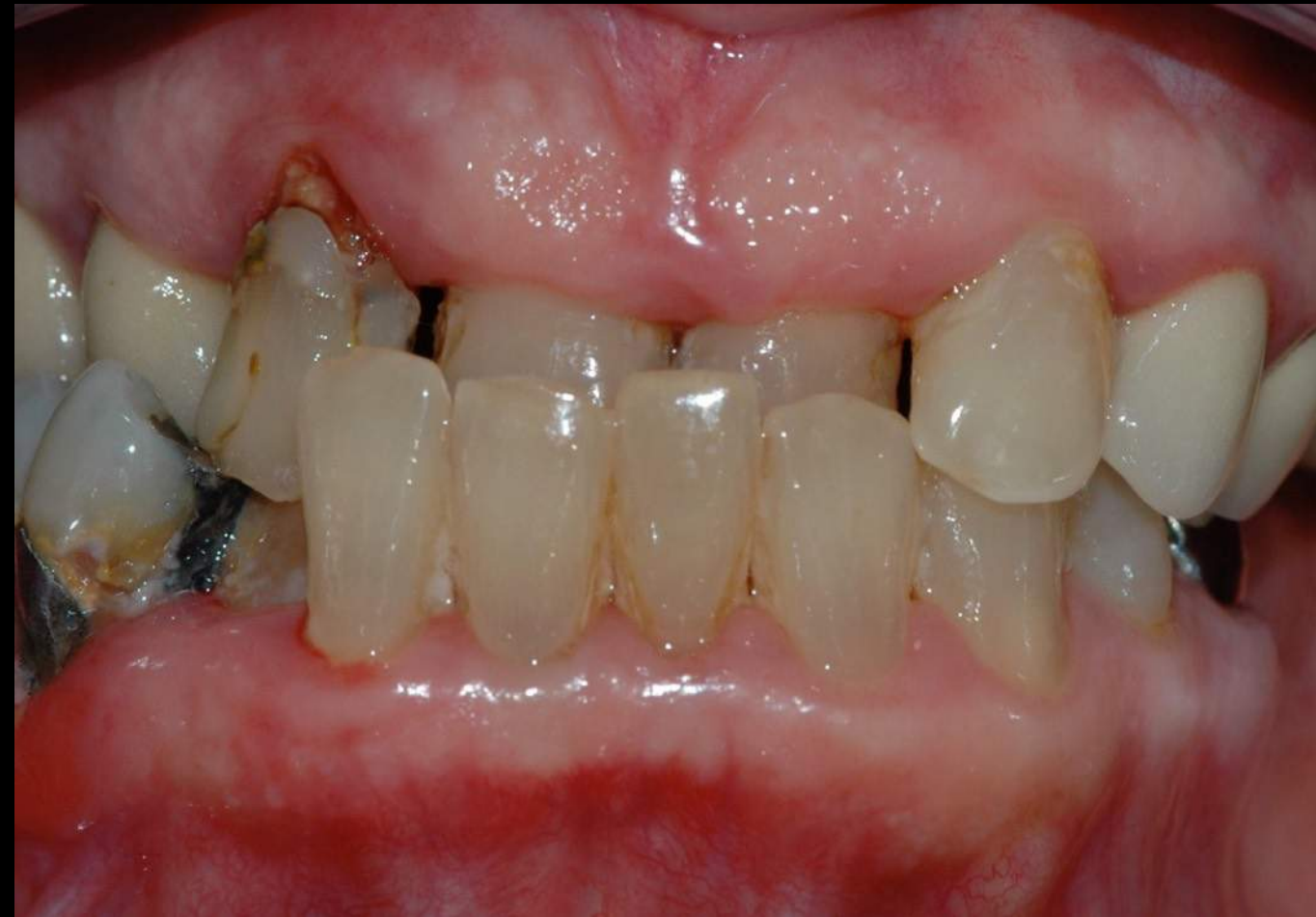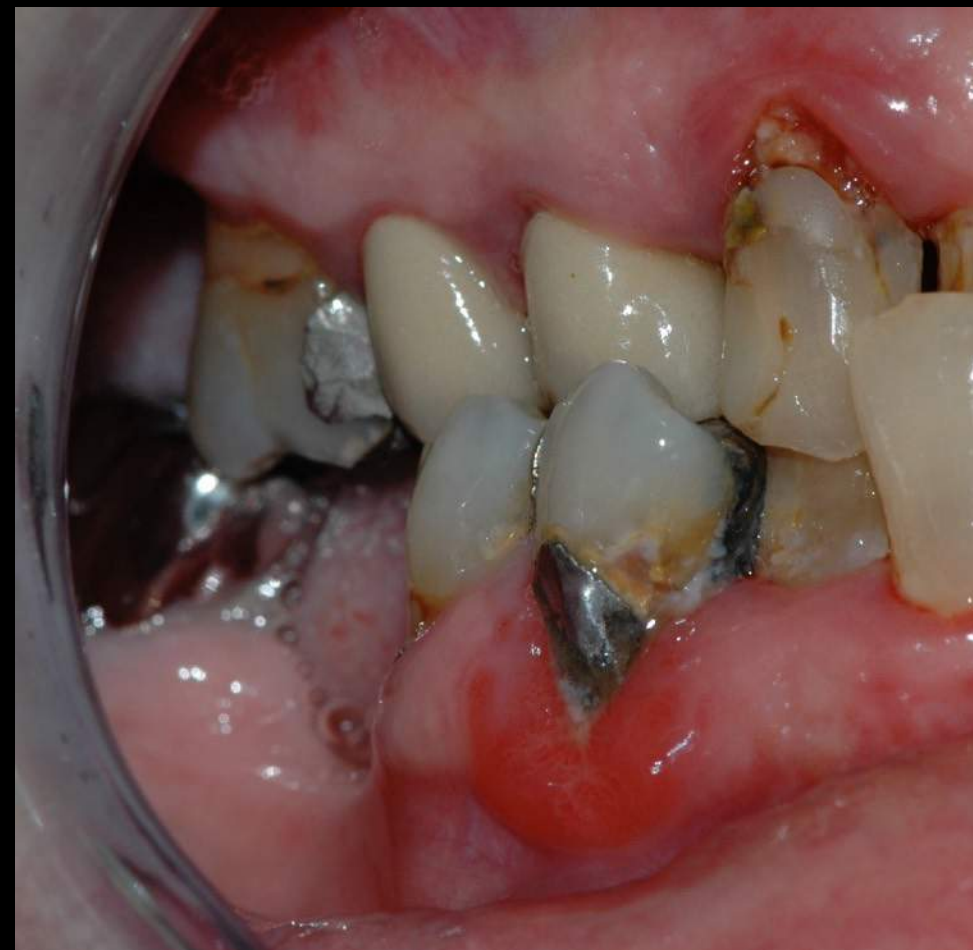Mauvaise hygiène

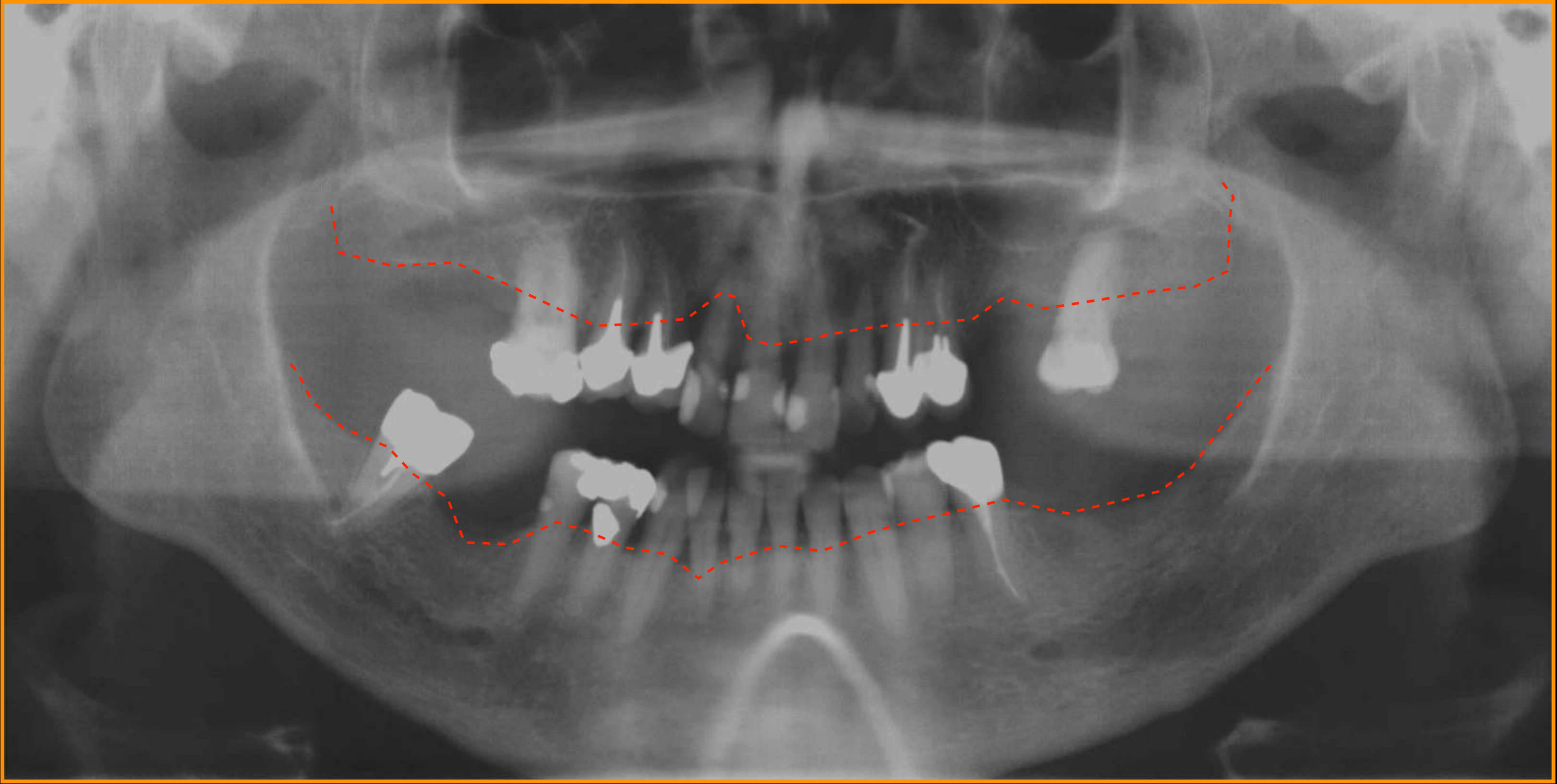
Contexte financier défavorable

Difficulté pour se plier à un long traitement





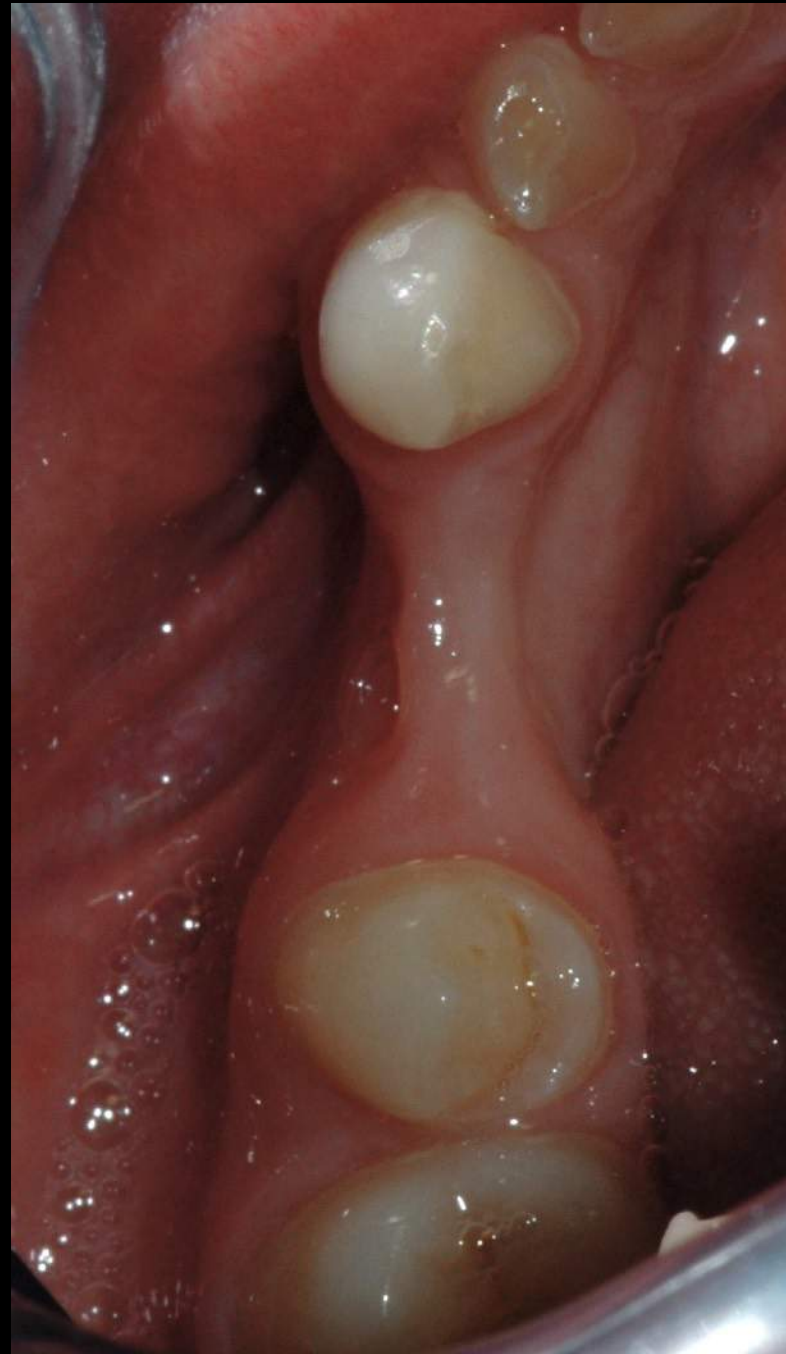



Traitement implantaire:
Il est urgent de ne rien faire !

Les pièges

Les défauts de volume osseux

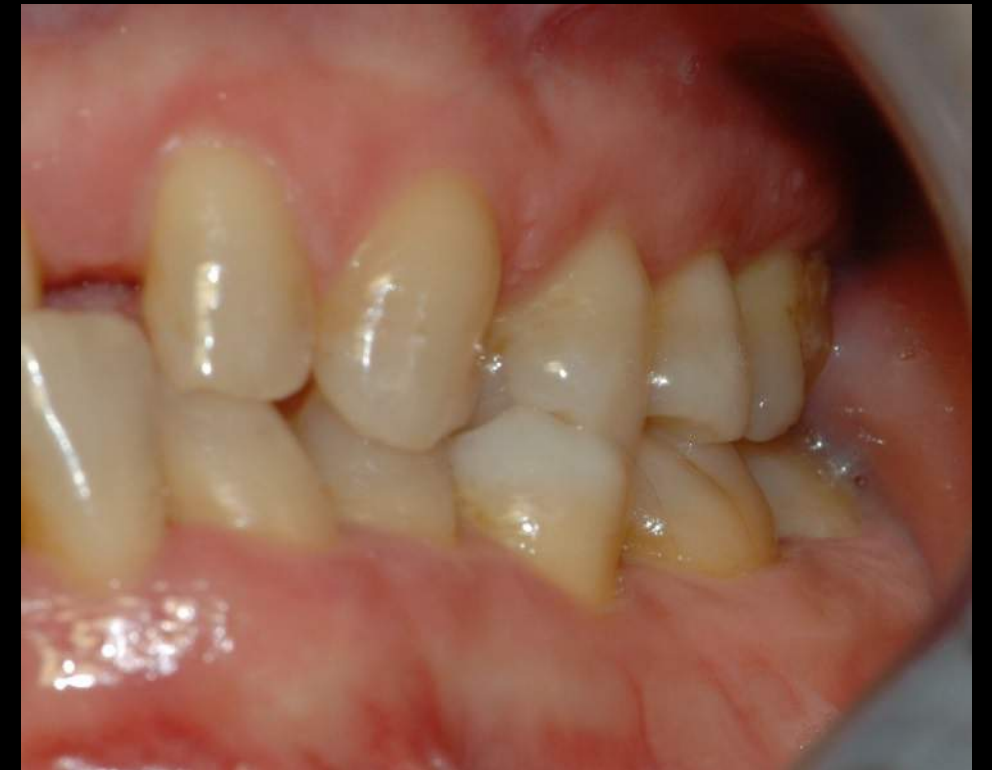
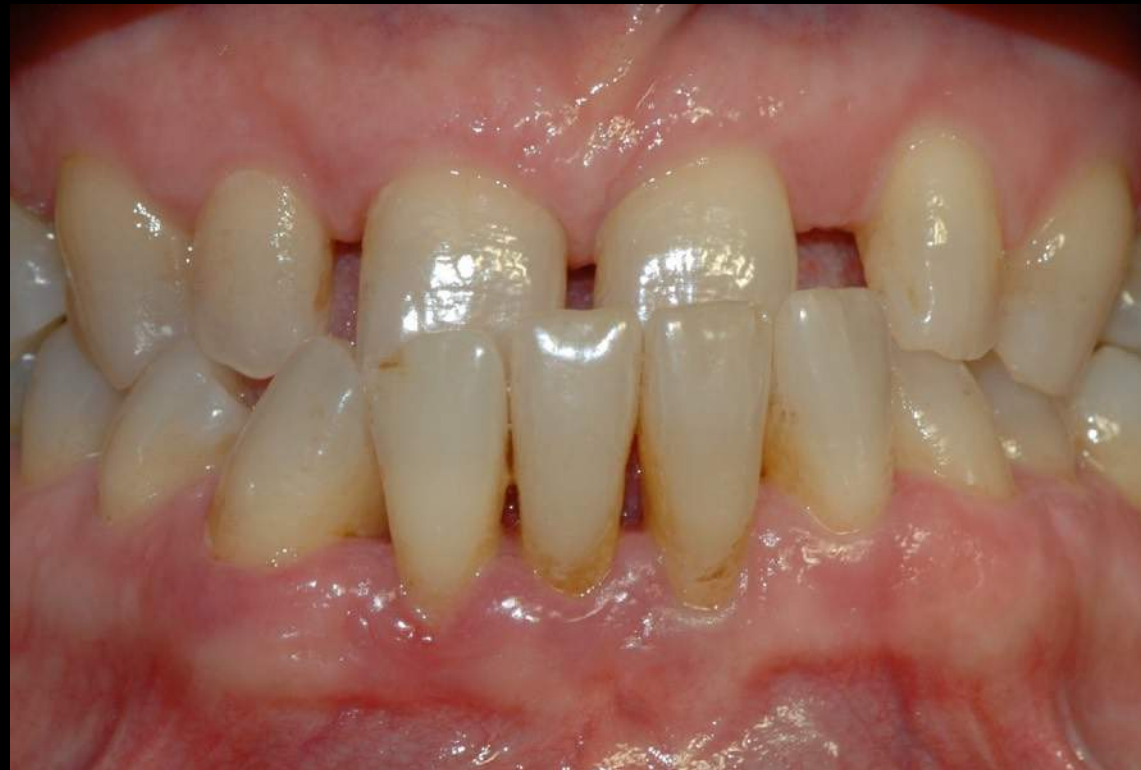
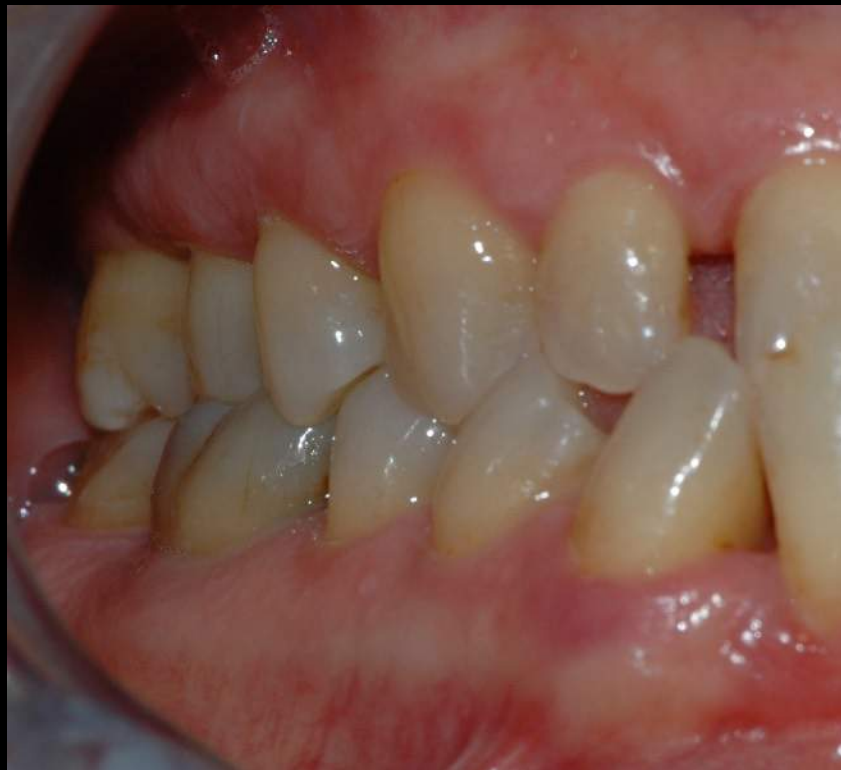Défauts mandibulaires :
Ostéotomie impossible
Greffes autogènes : expositions
fréquentes

Possibilités :
R.O.G
Crest Splitting

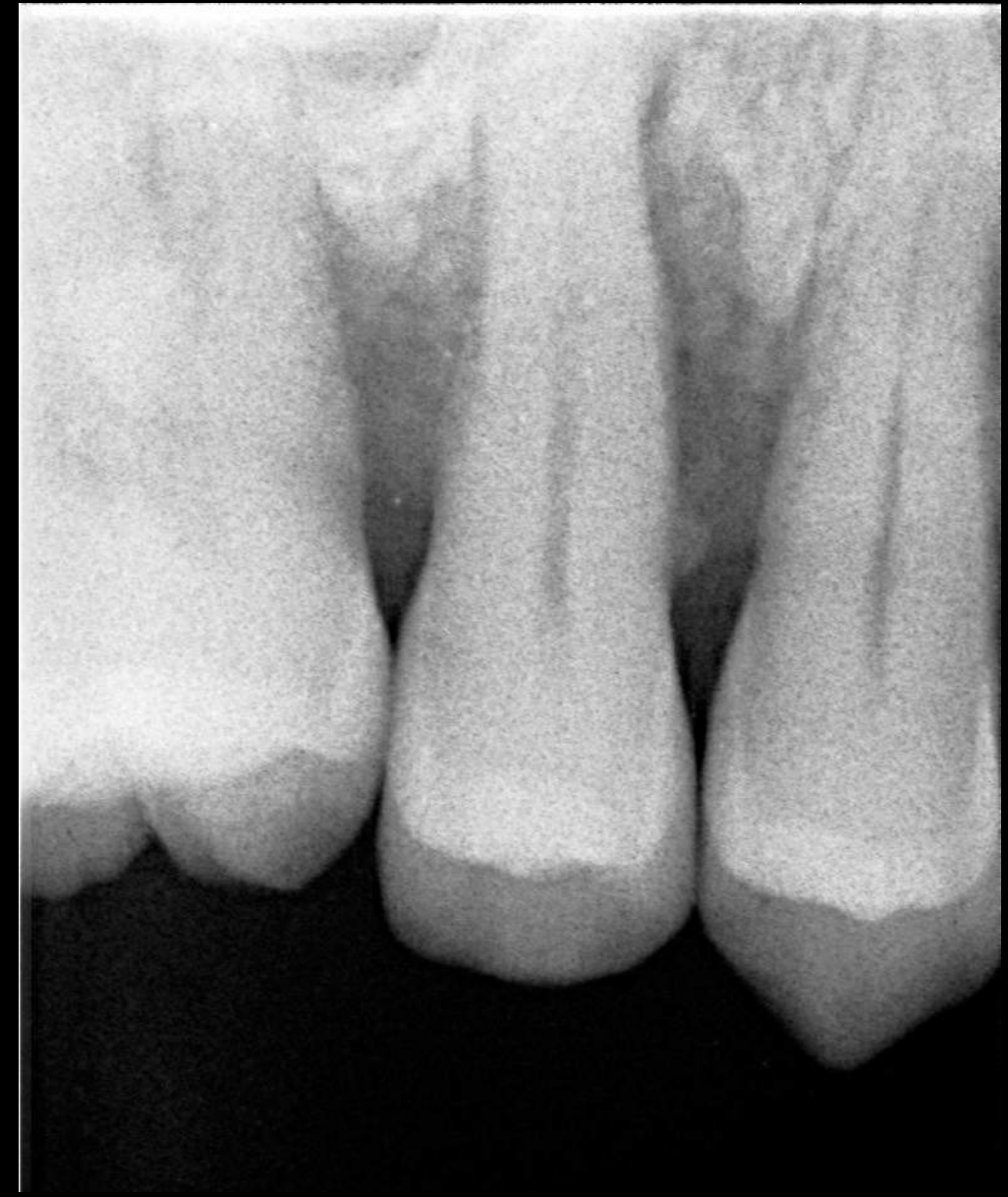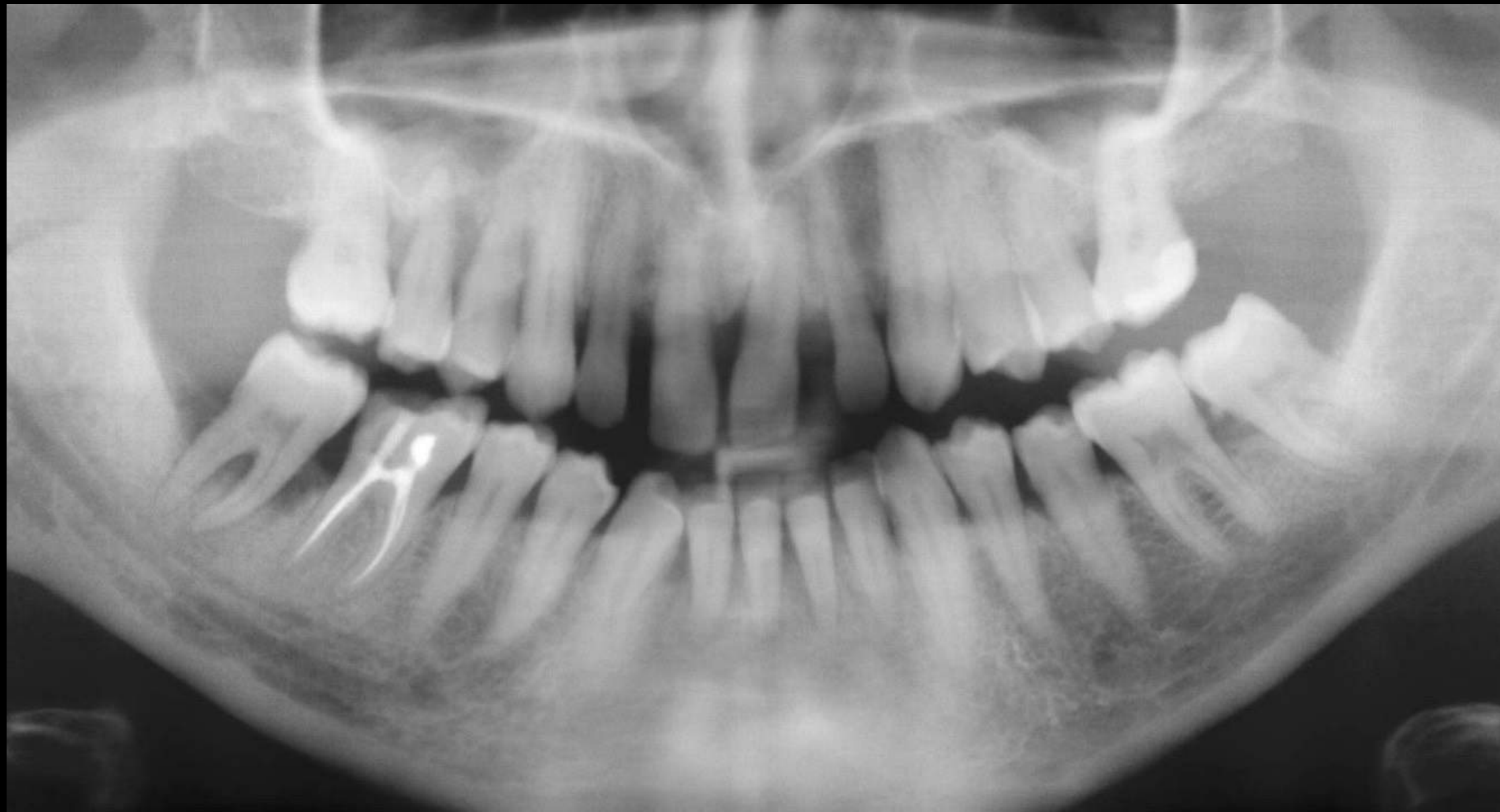Les pièges

L'occlusion



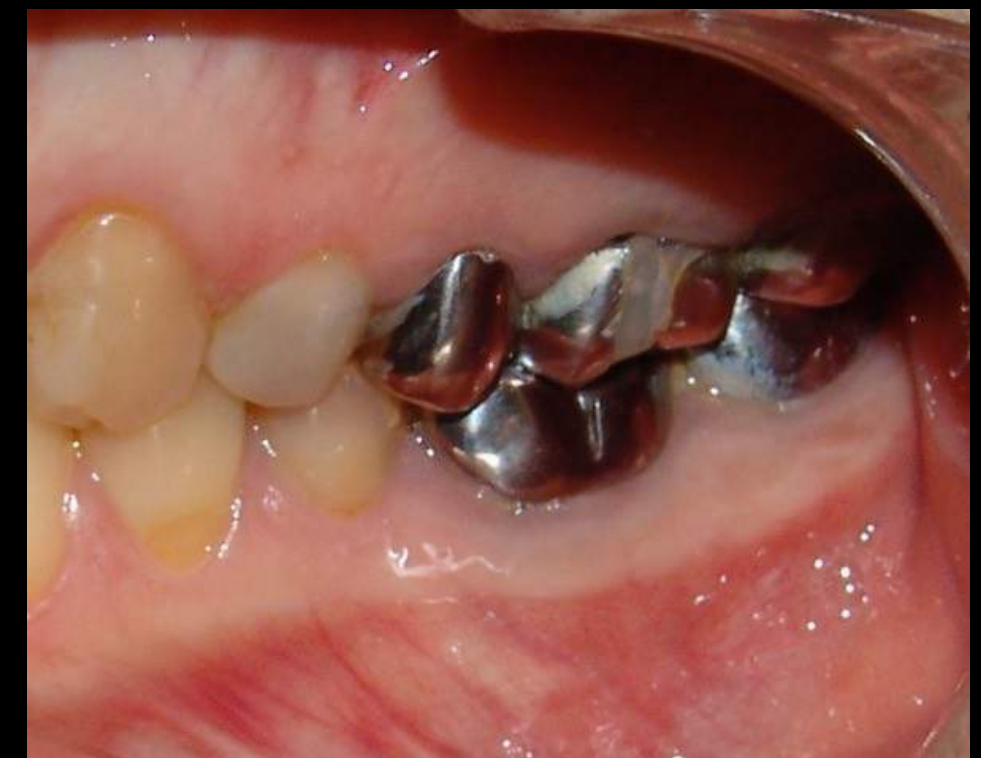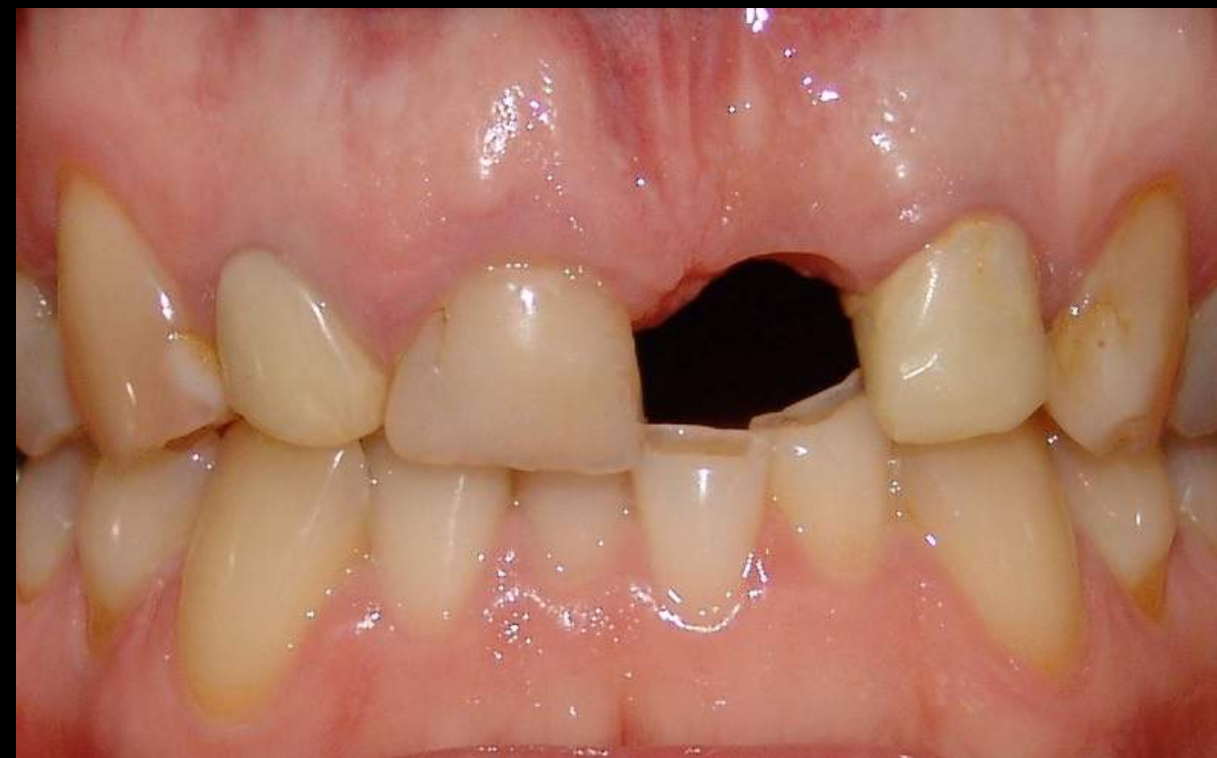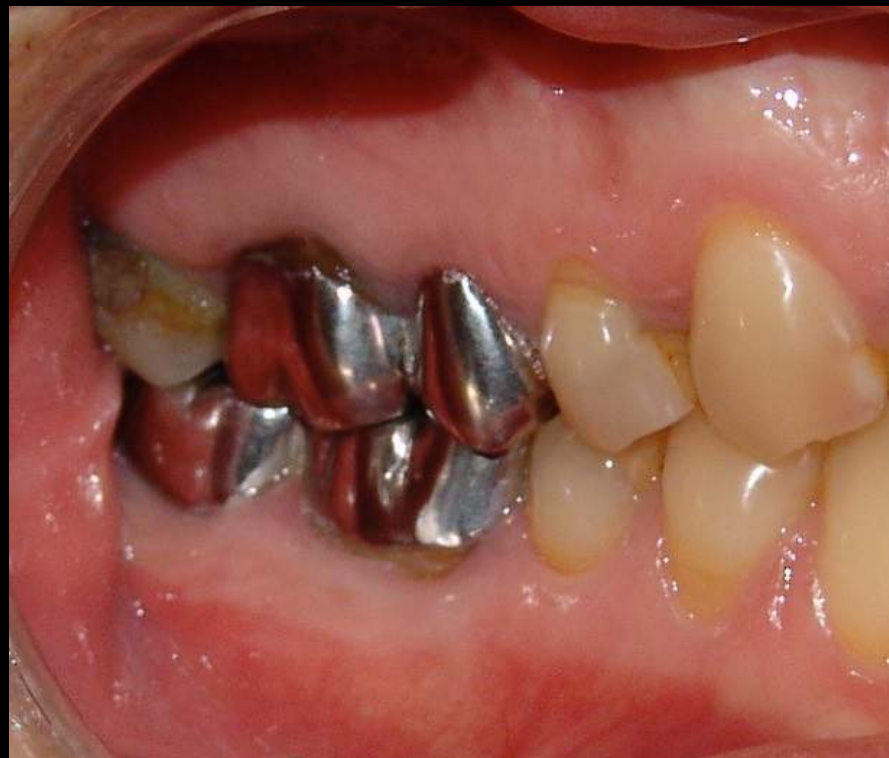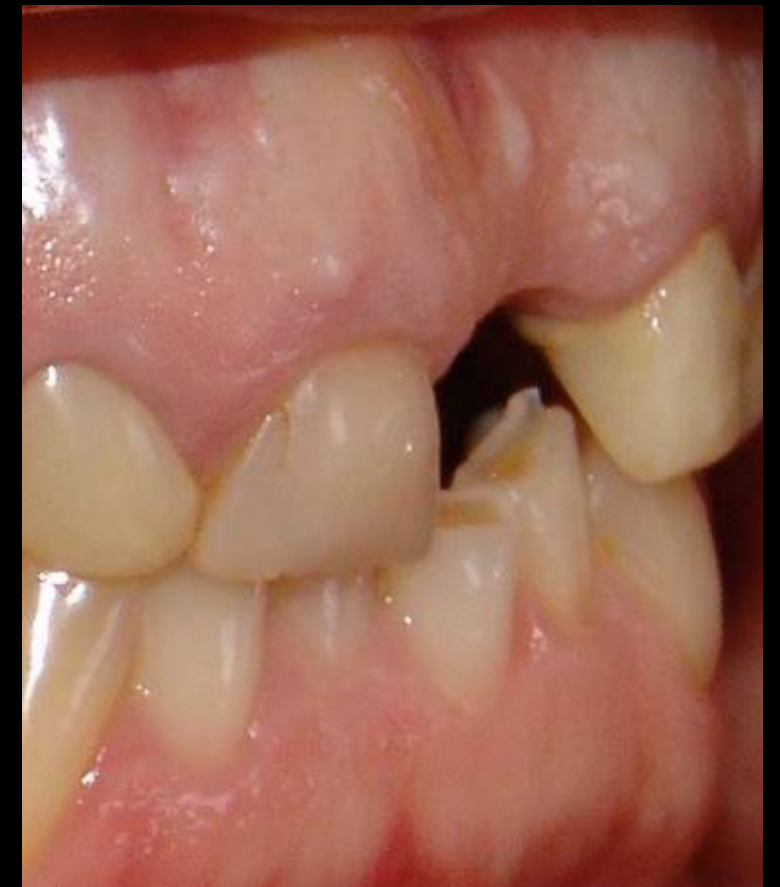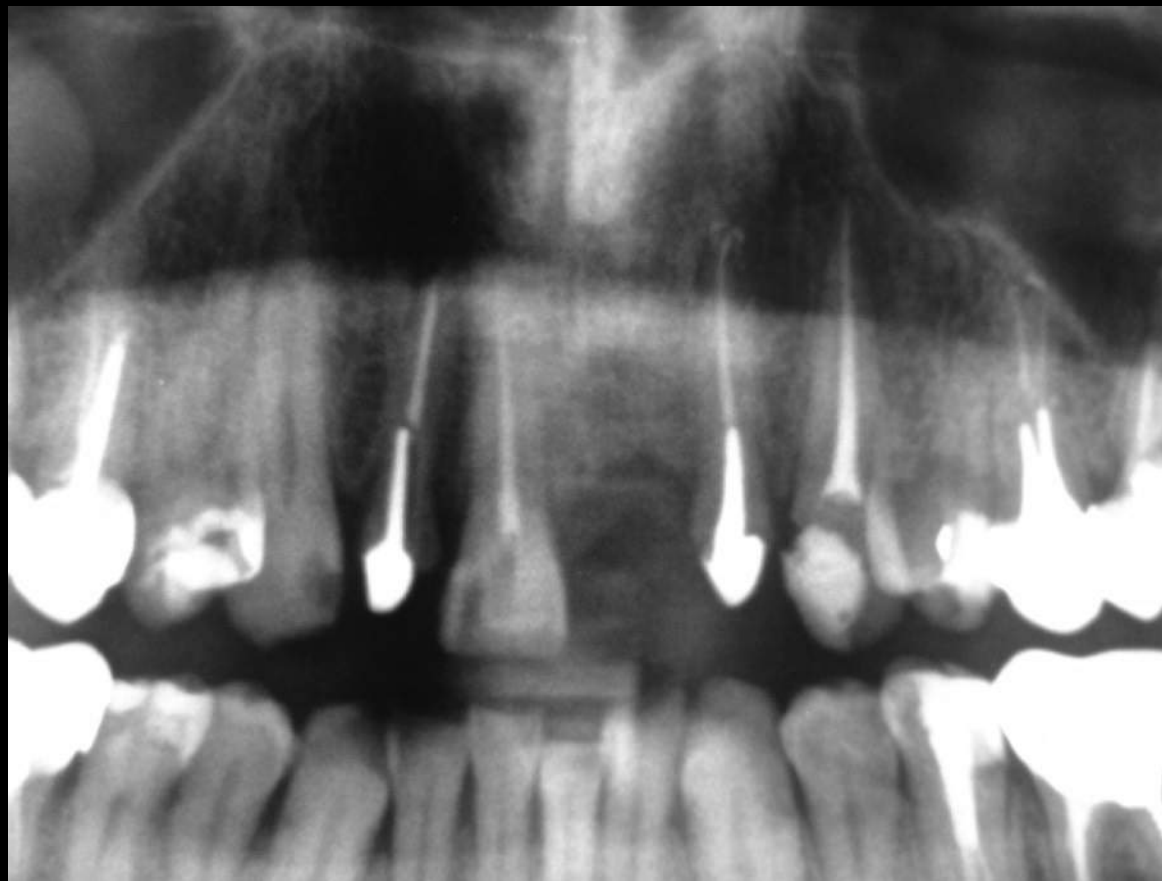
Les pièges

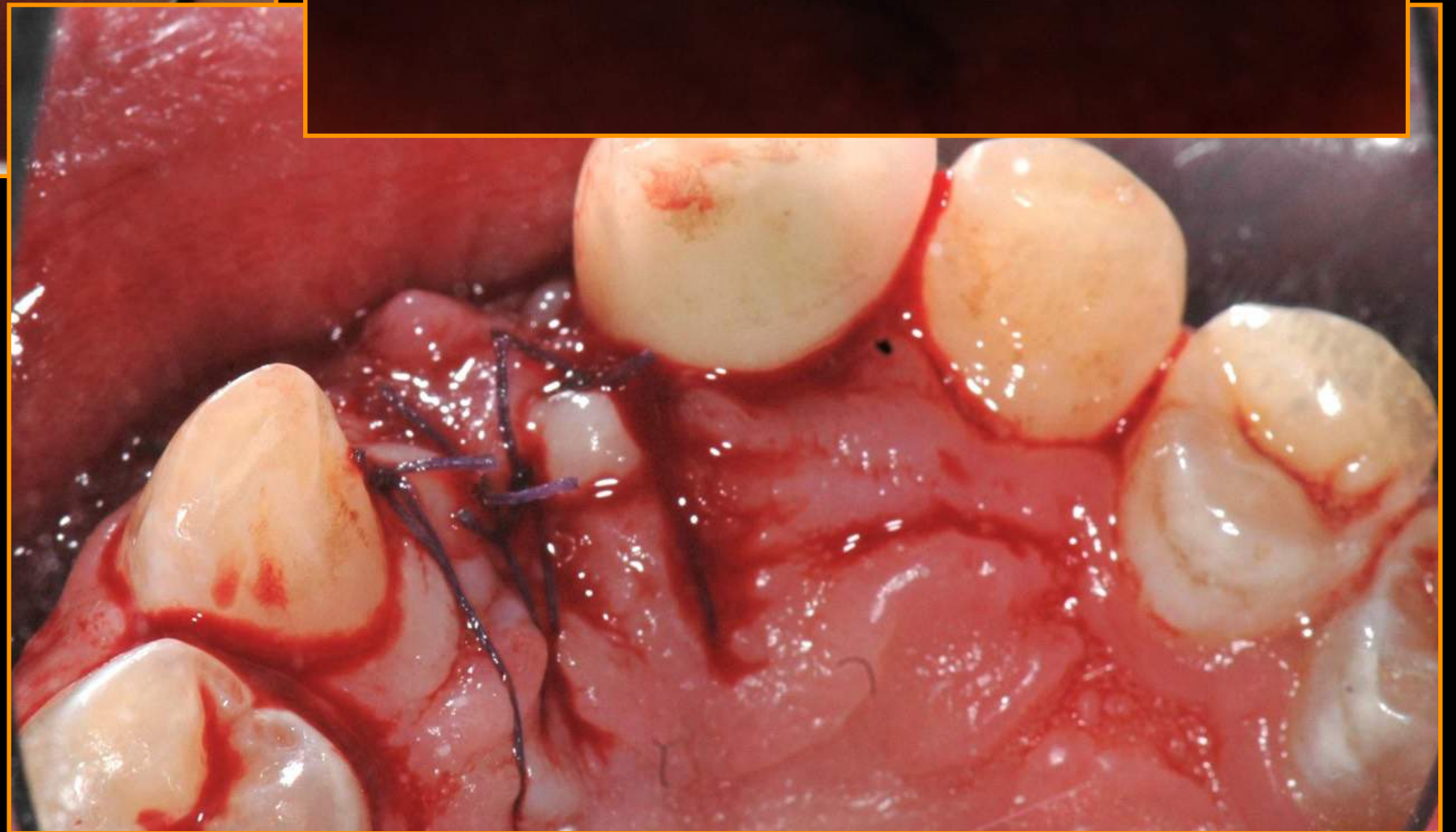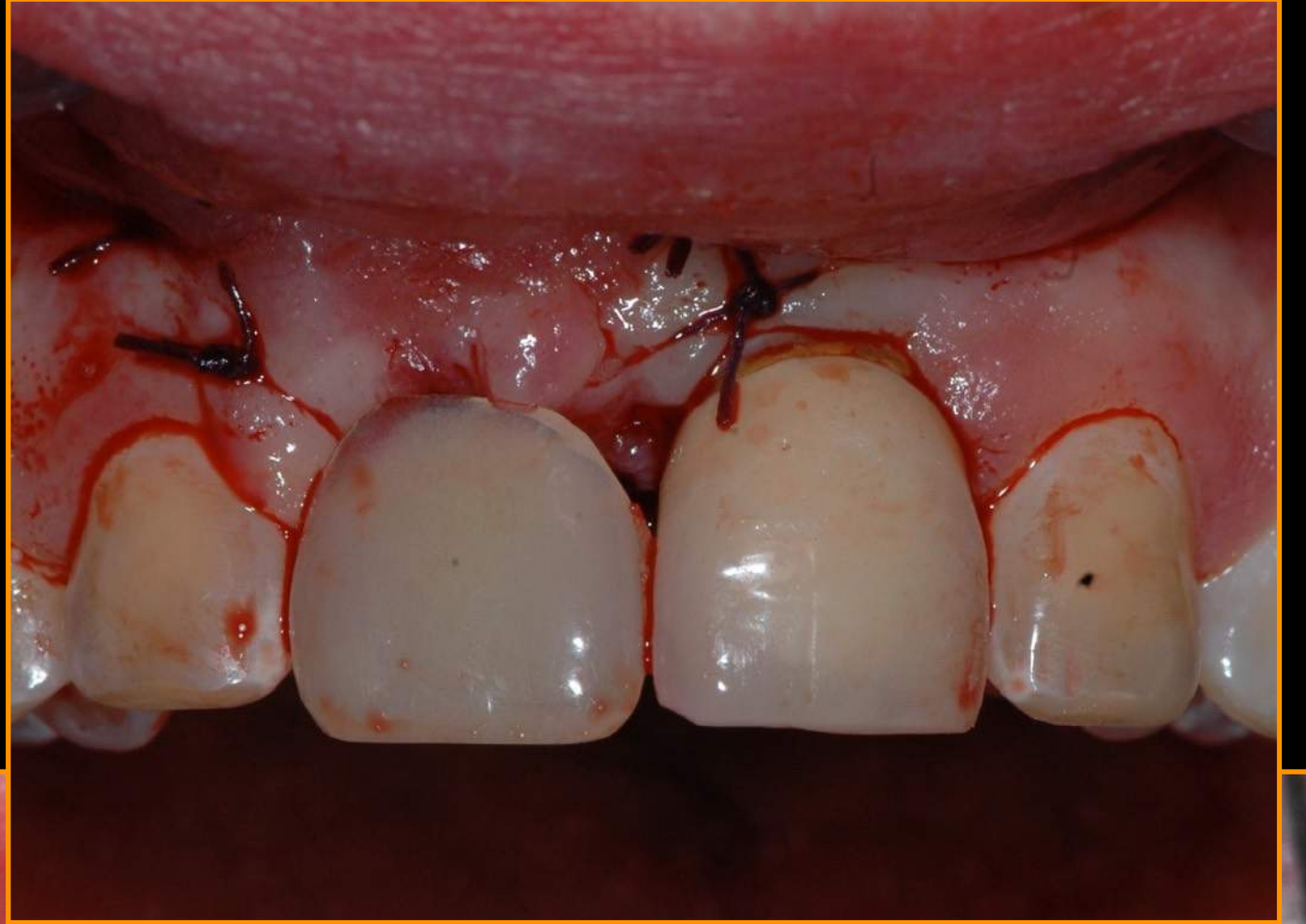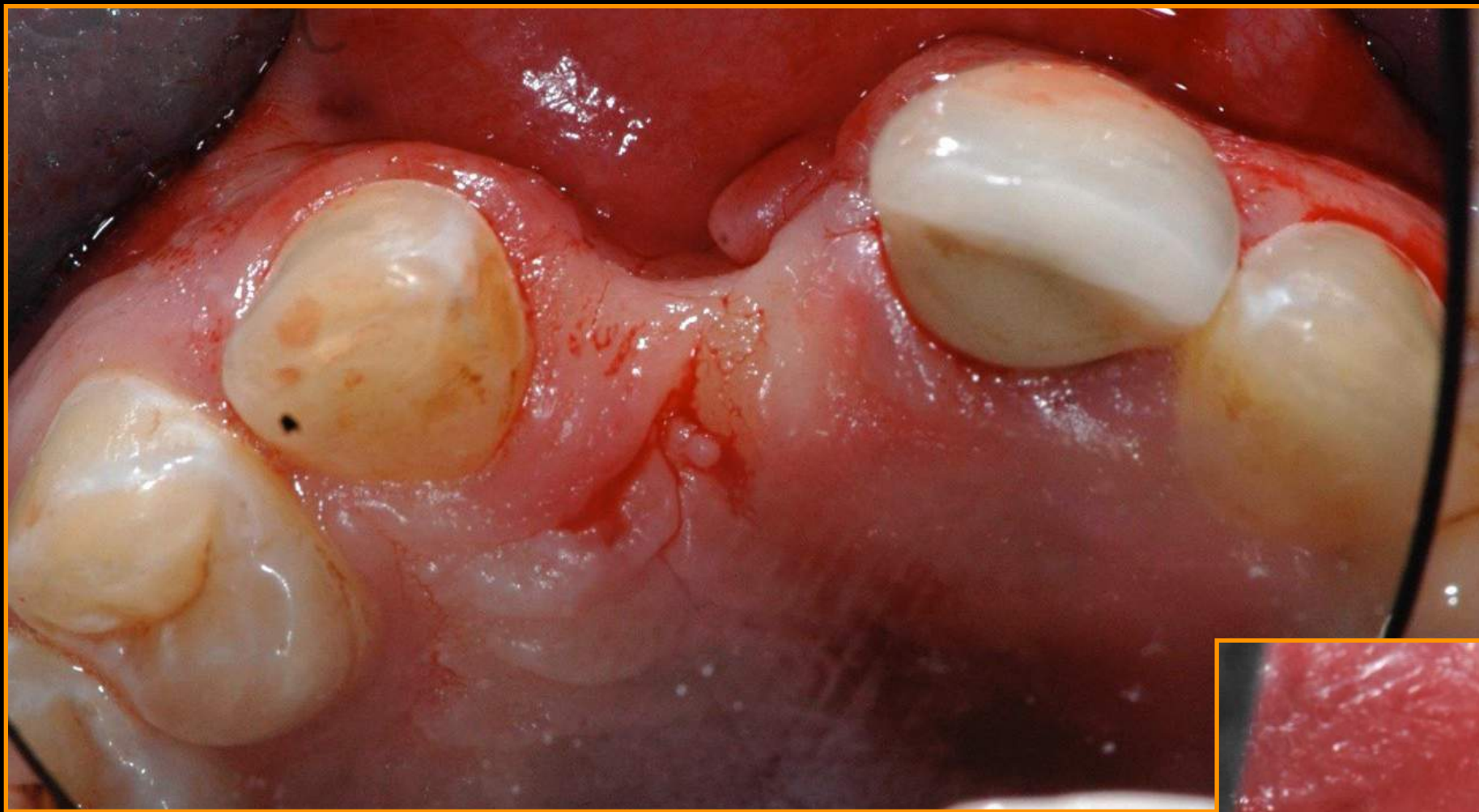L'occlusion



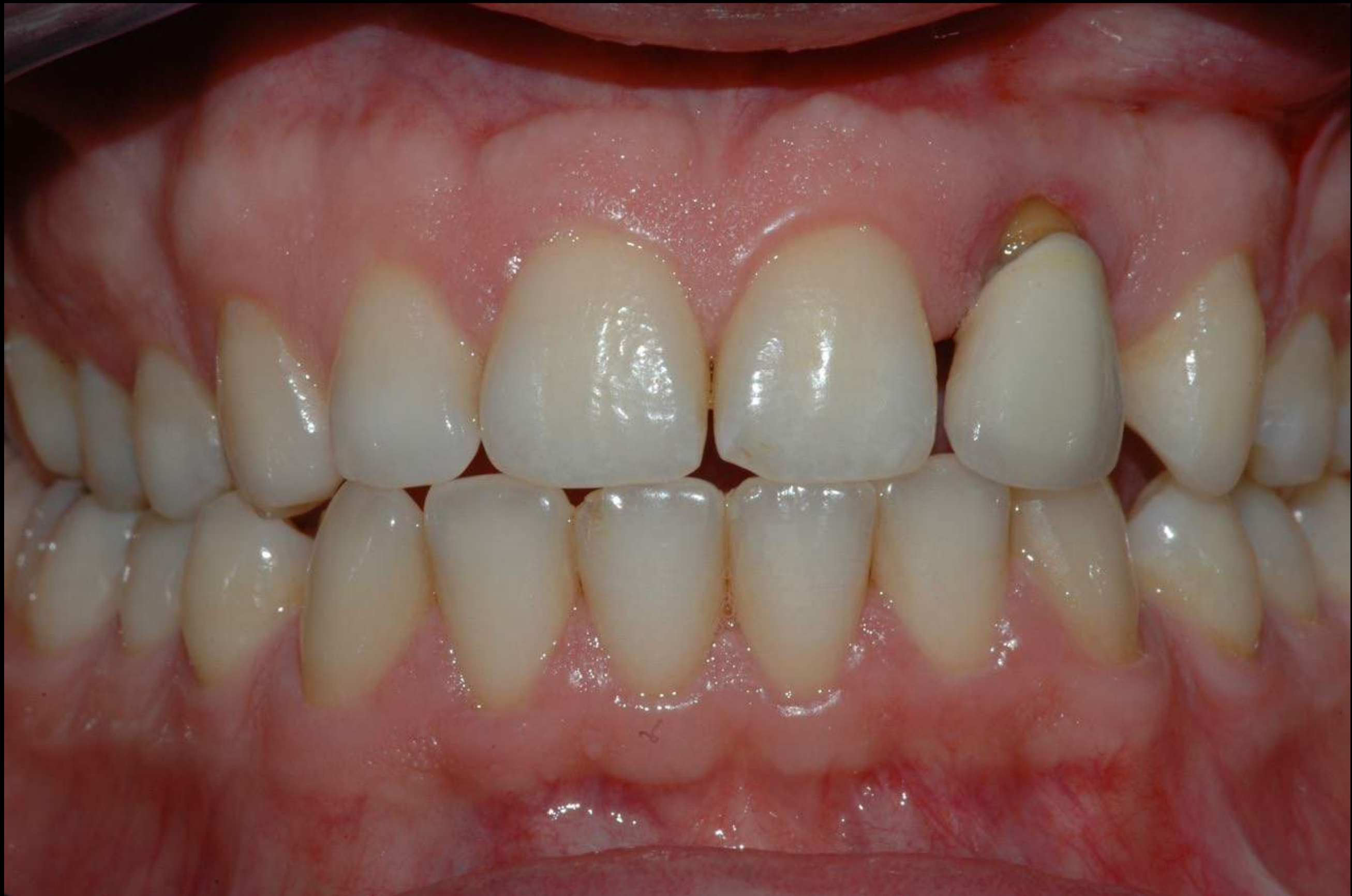Les pièges

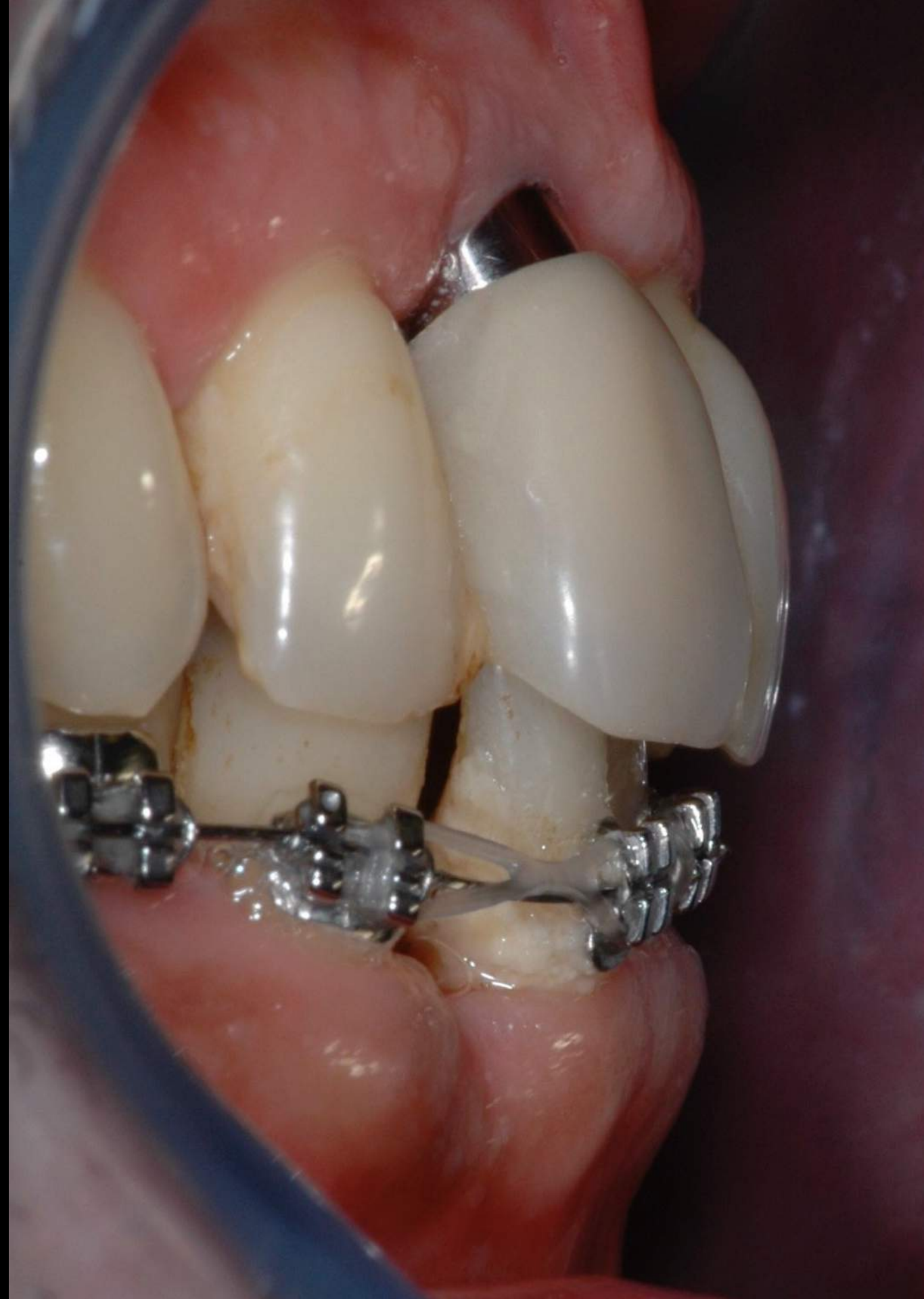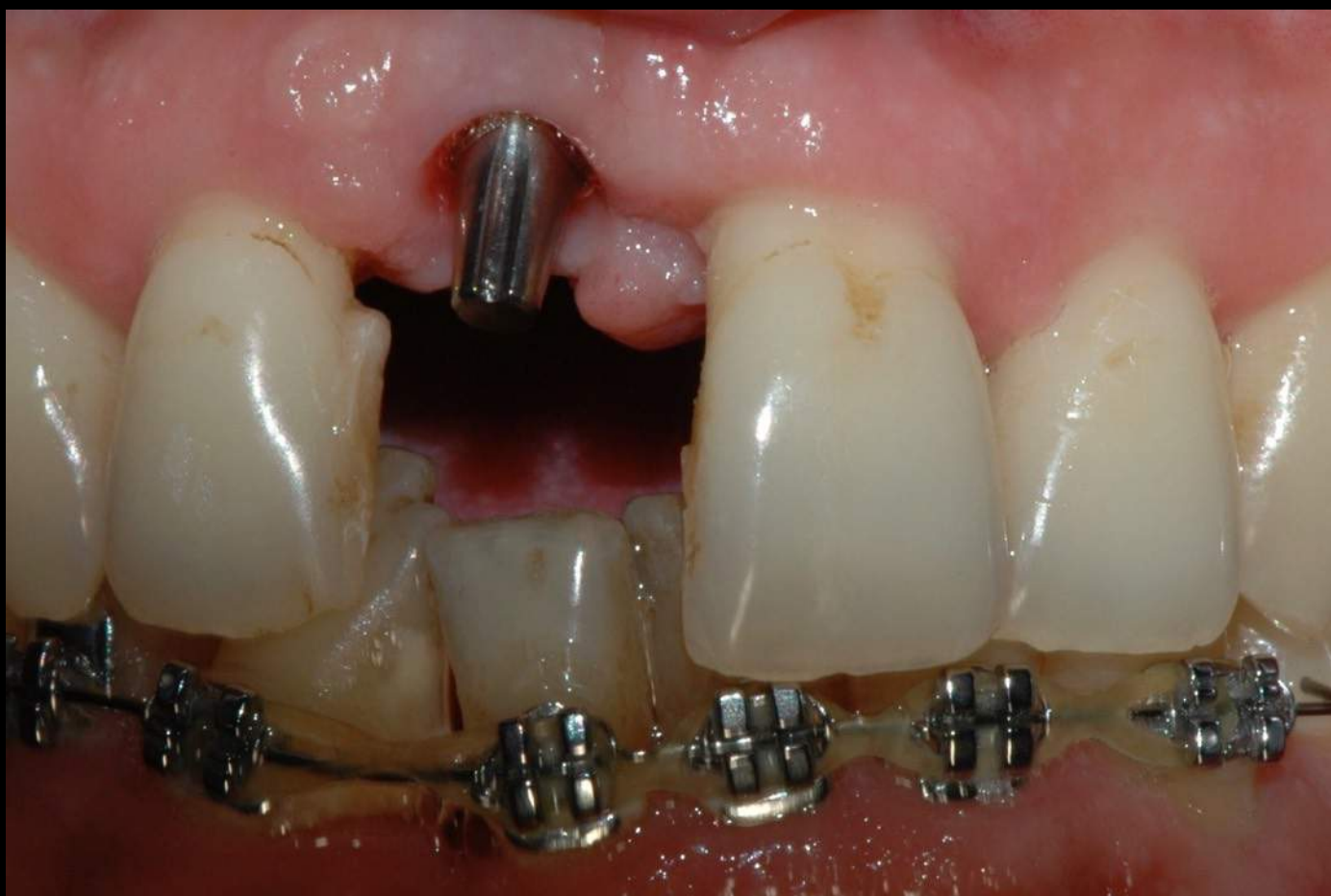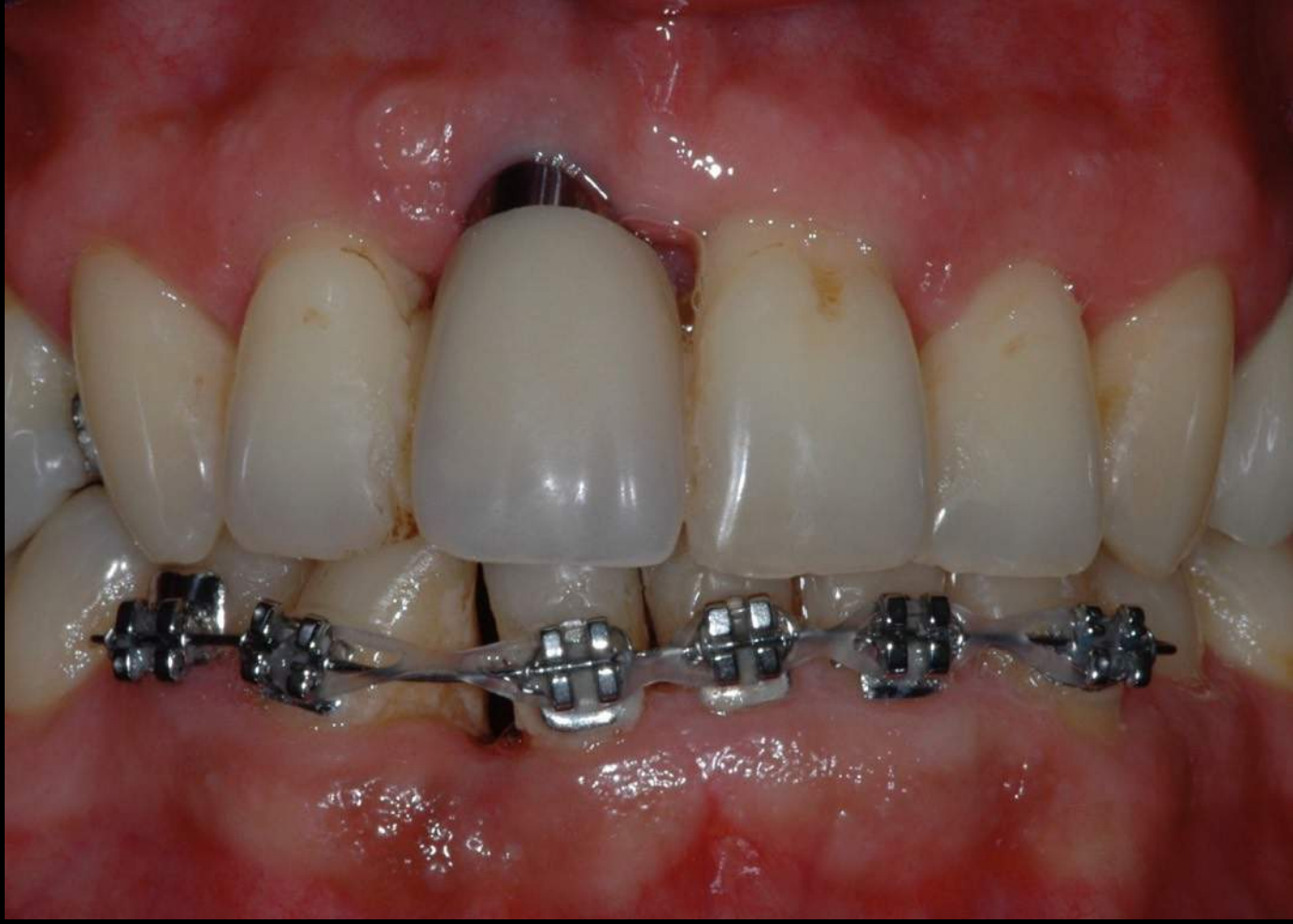
Les défauts de volume osseux

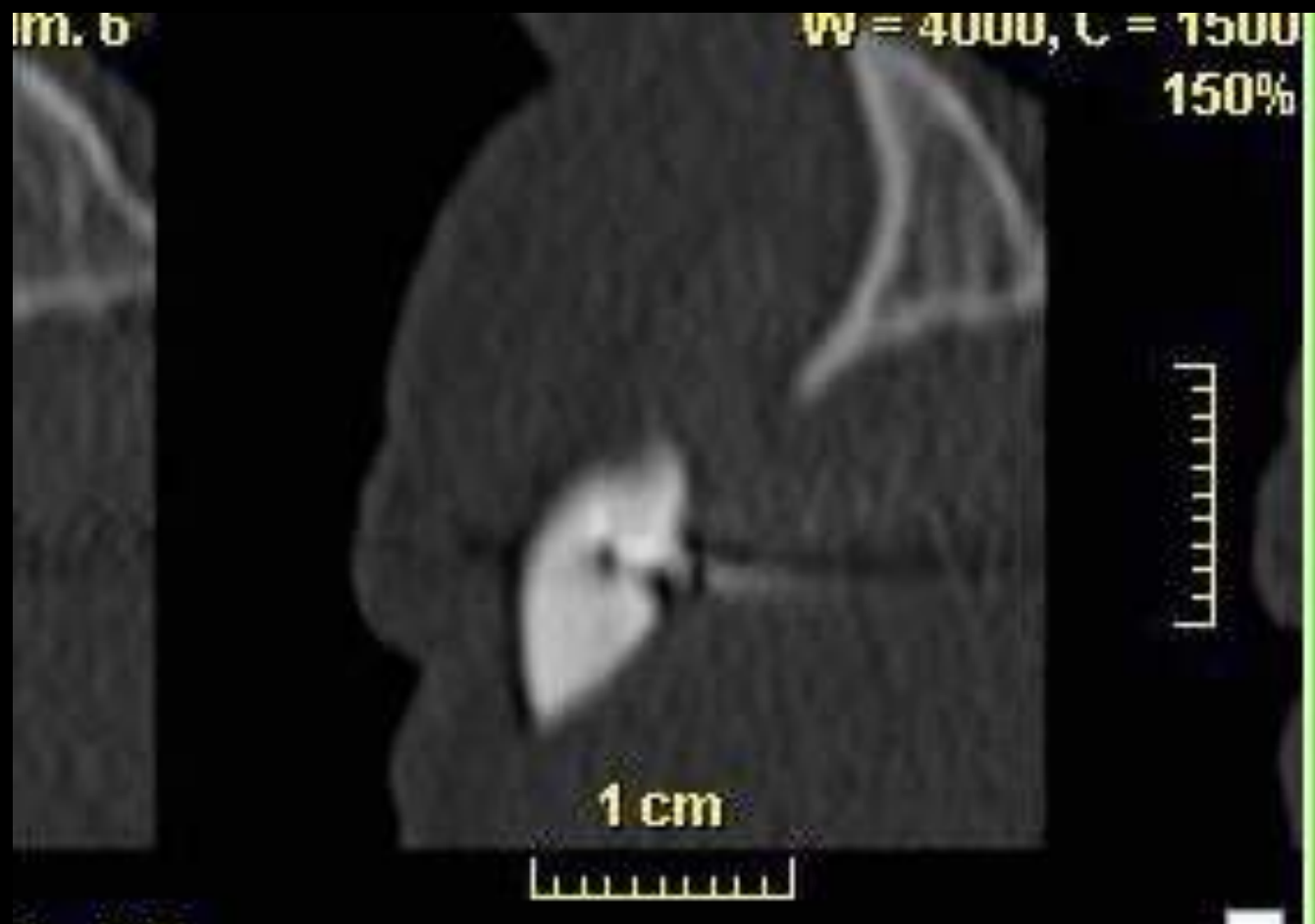




Bien regarder en vue
occlusale

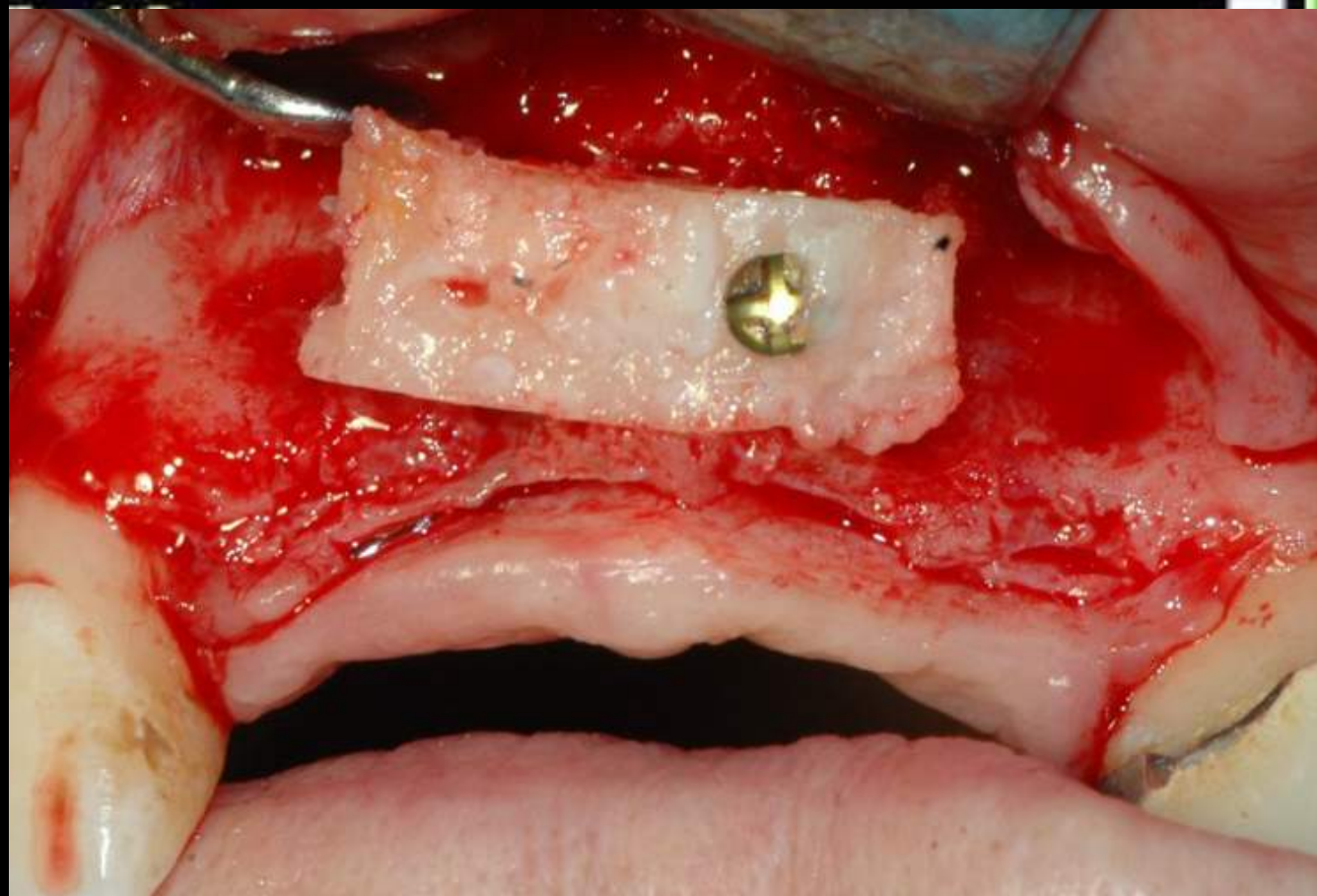






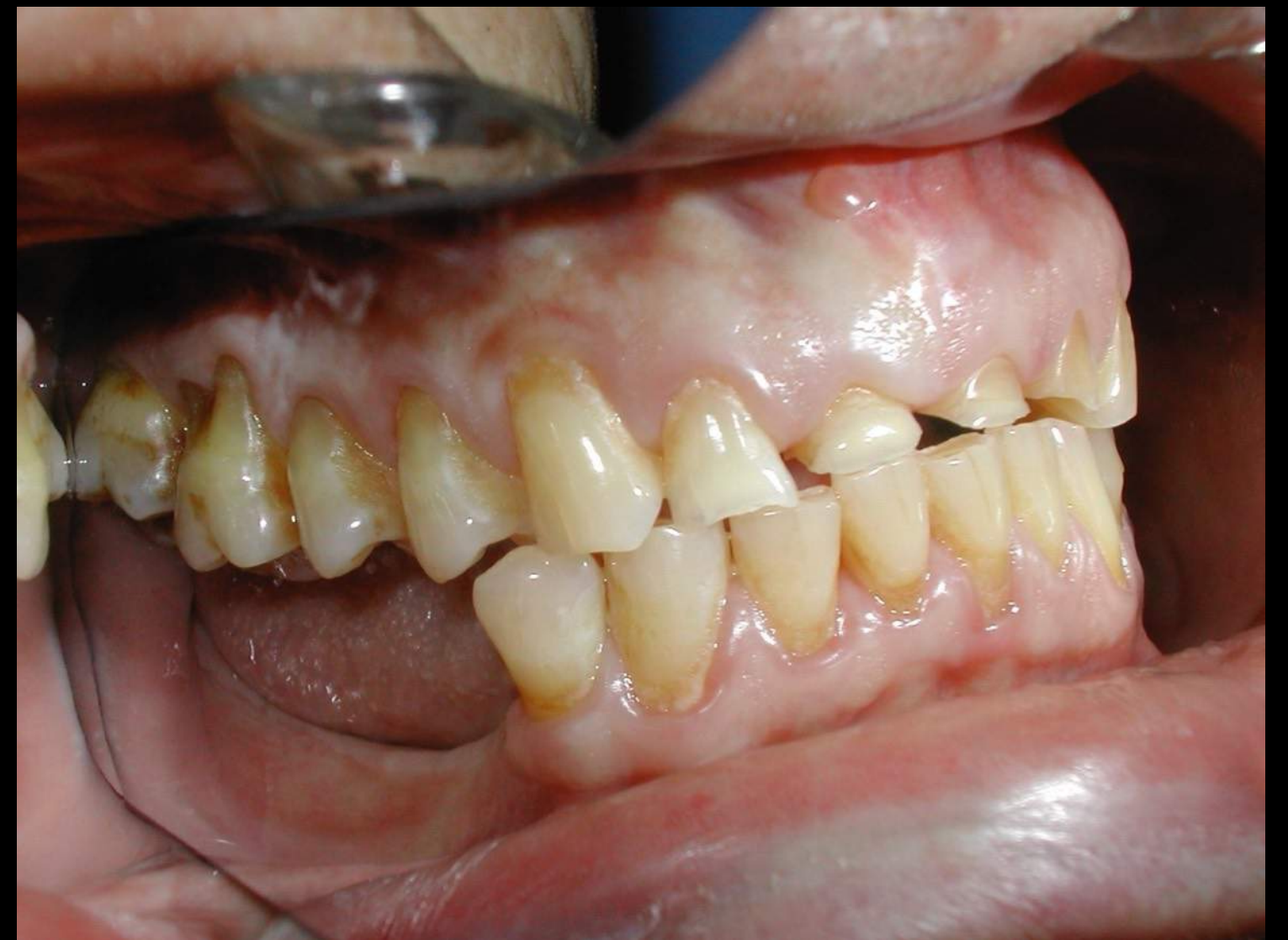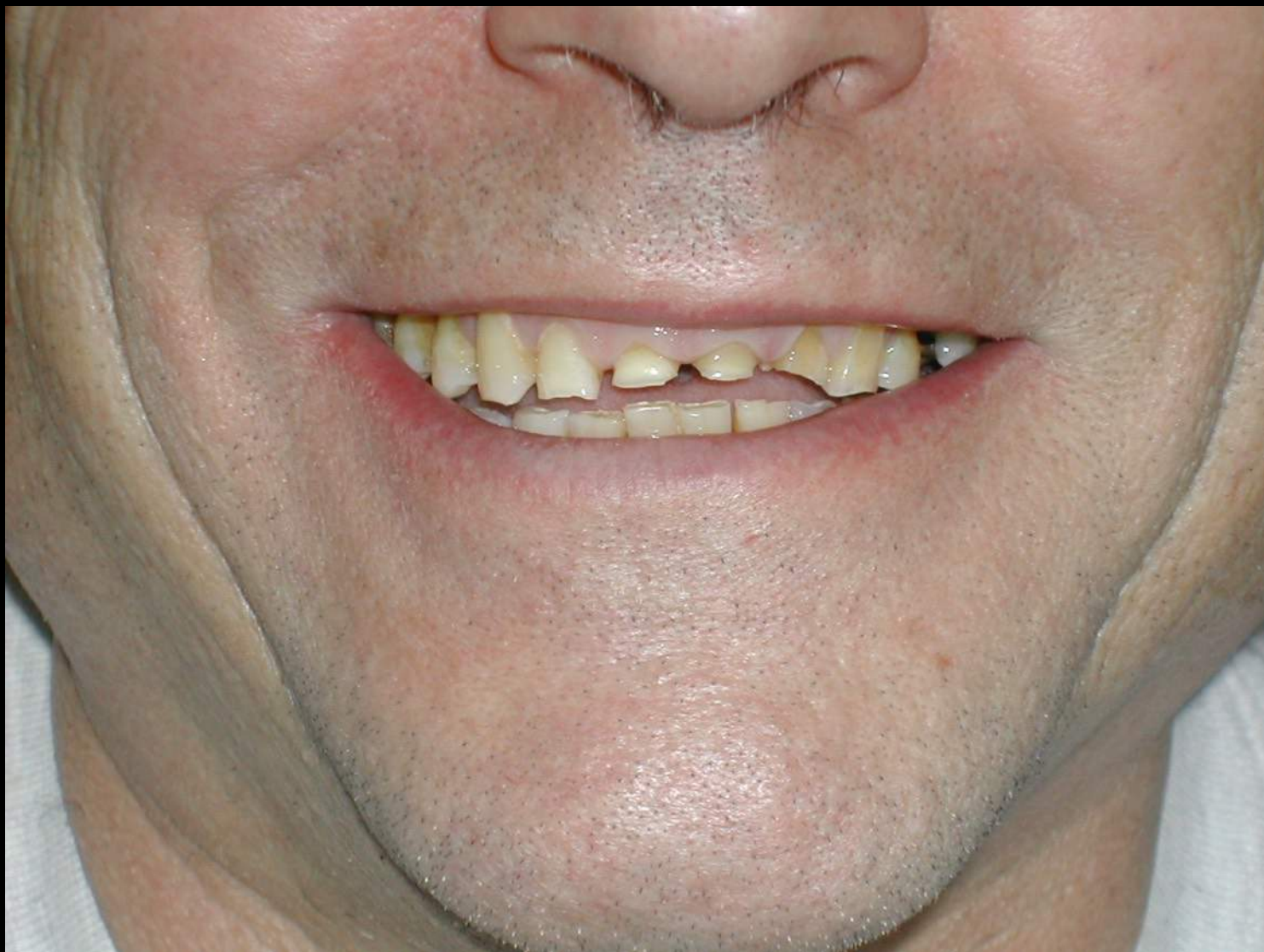Manque de volume osseux
transversal

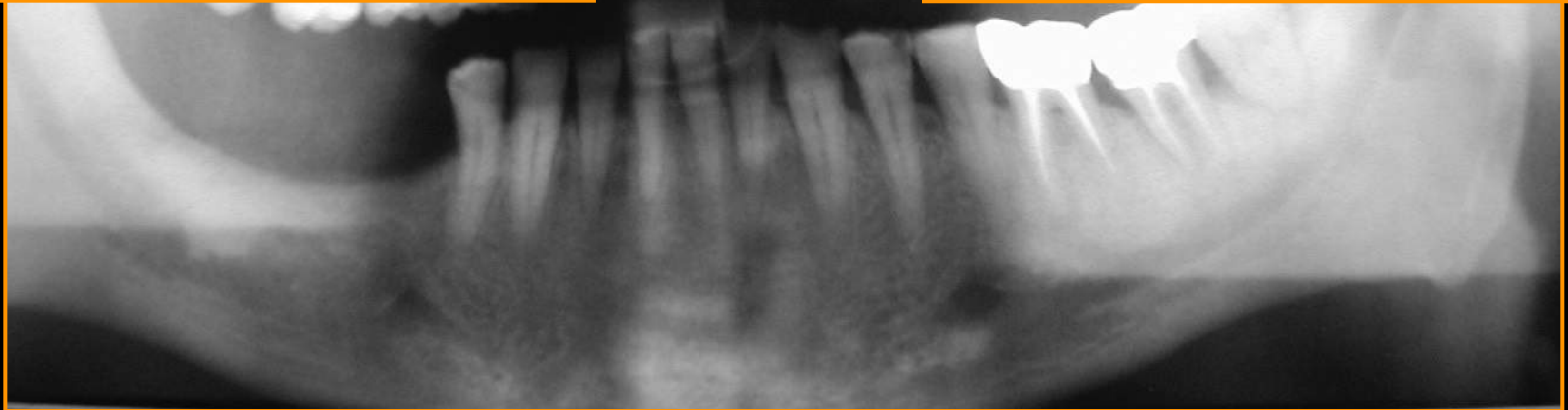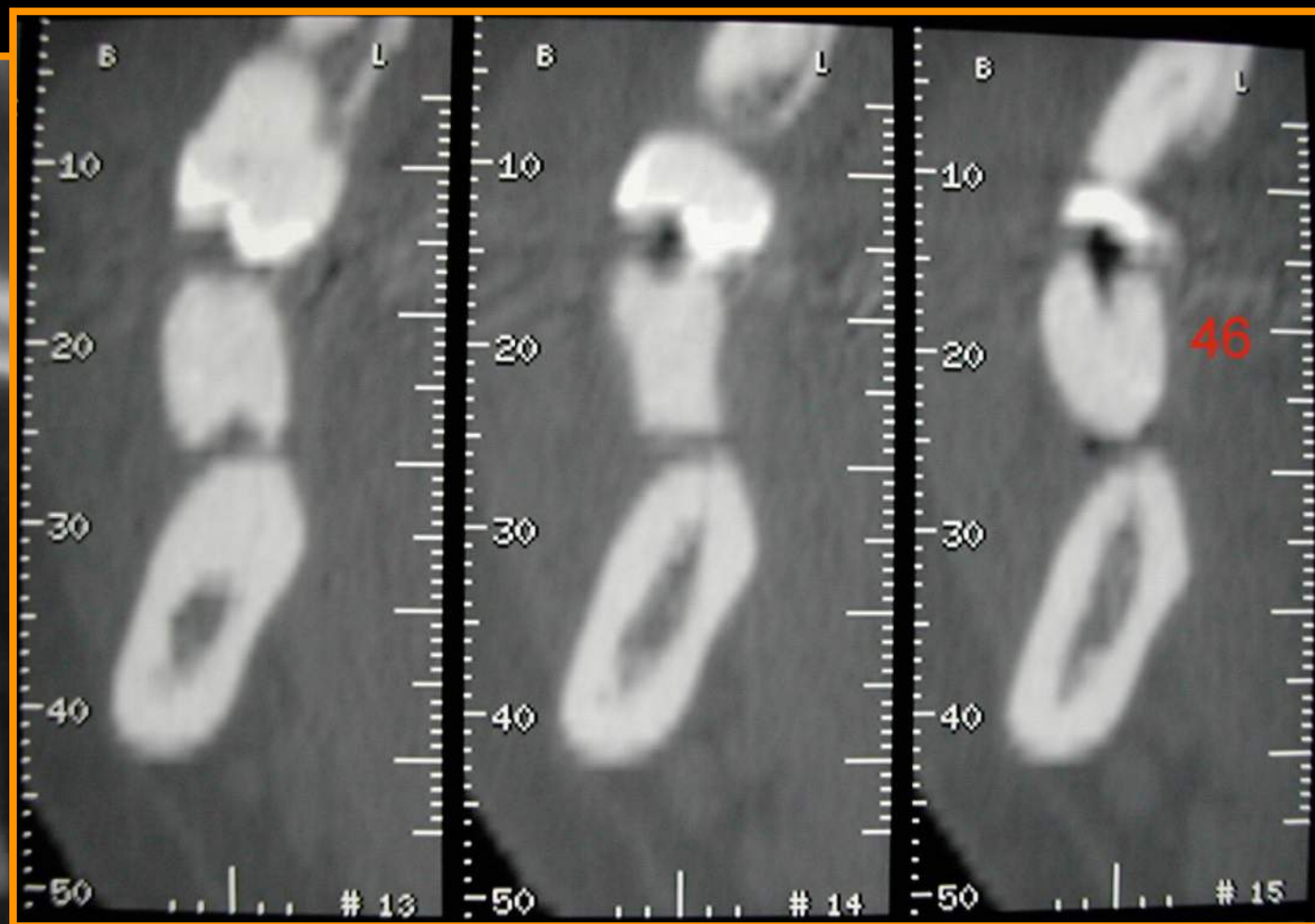
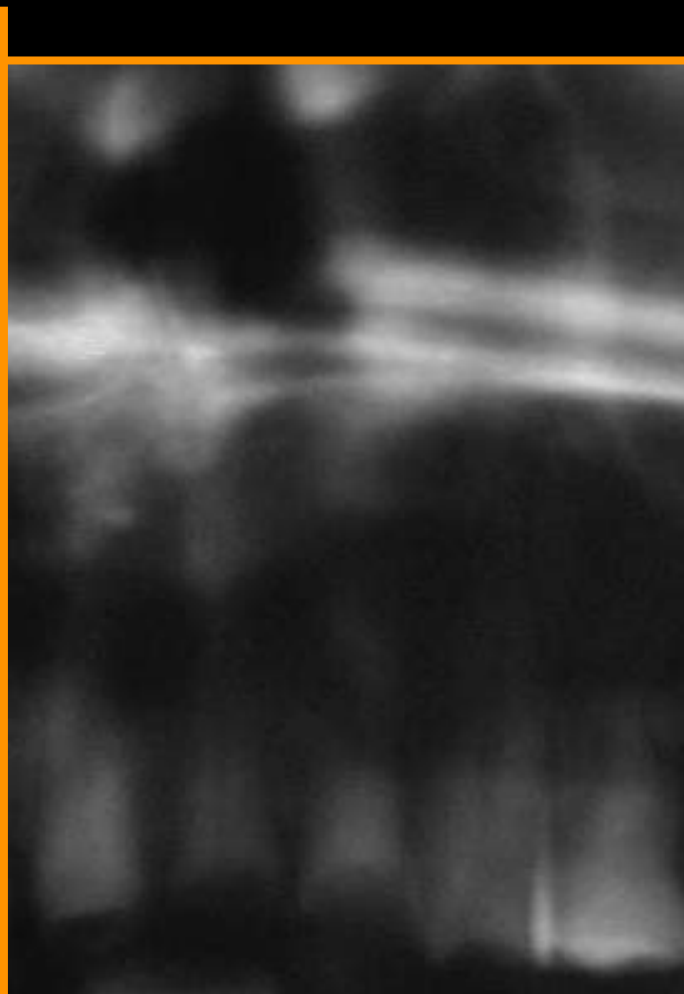
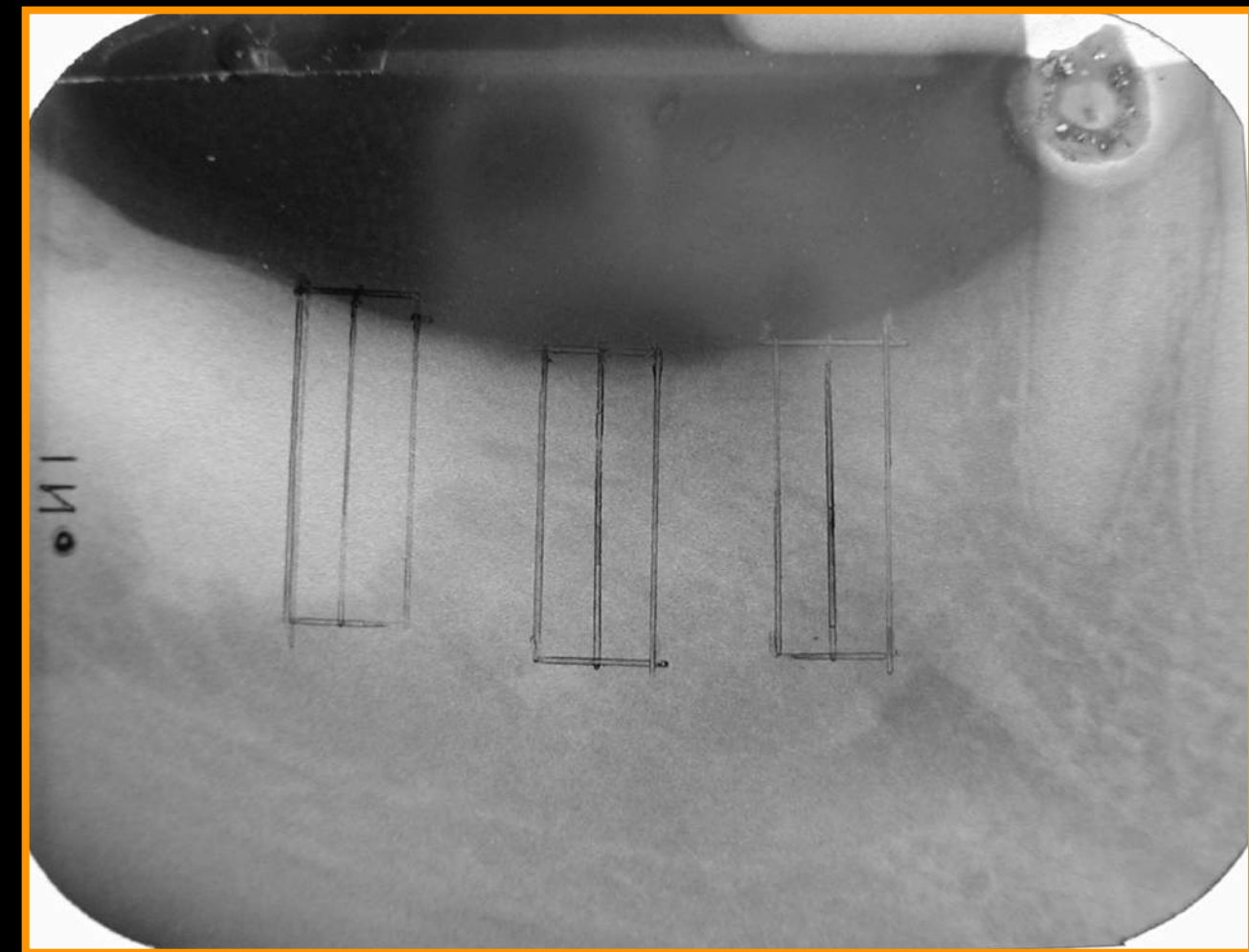
Nécessité de techniques
augmentation volume osseux
Par greffe osseuse

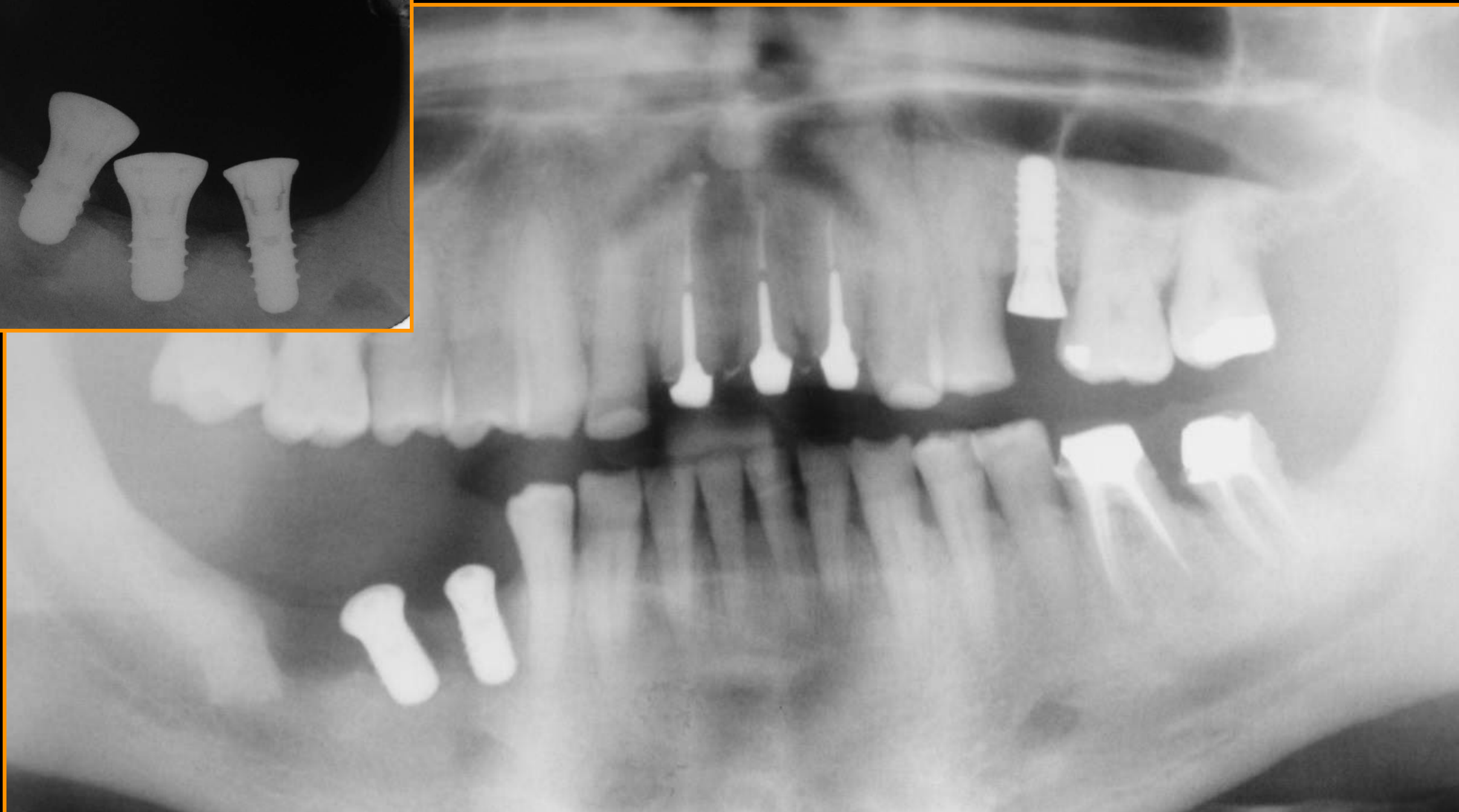
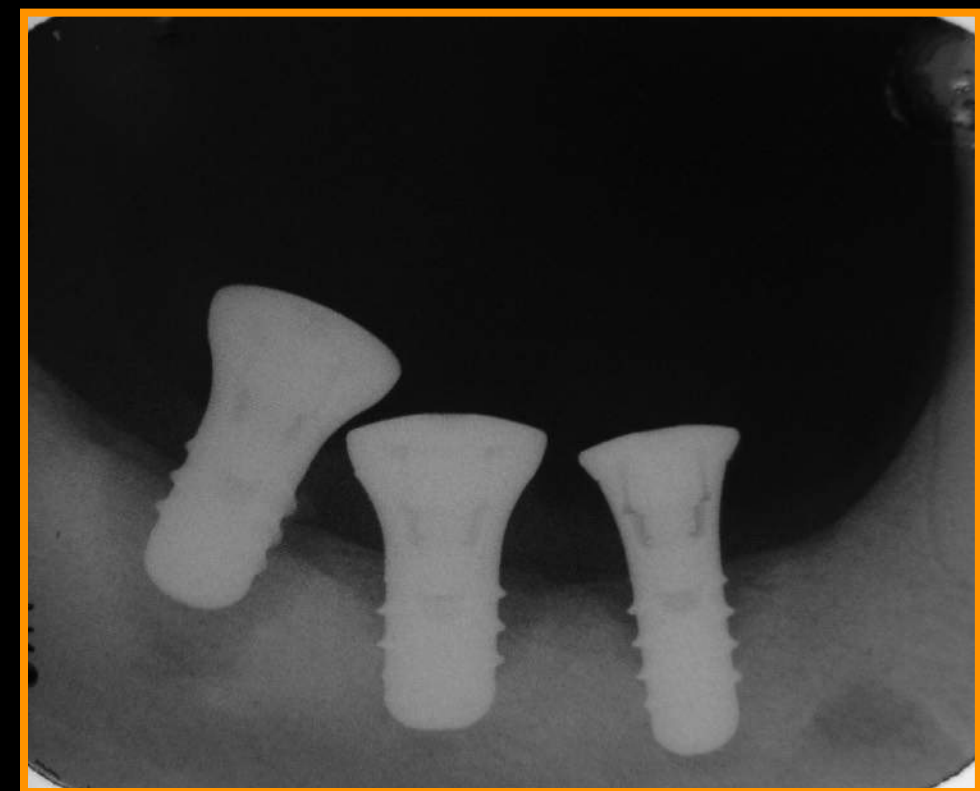
Les pièges

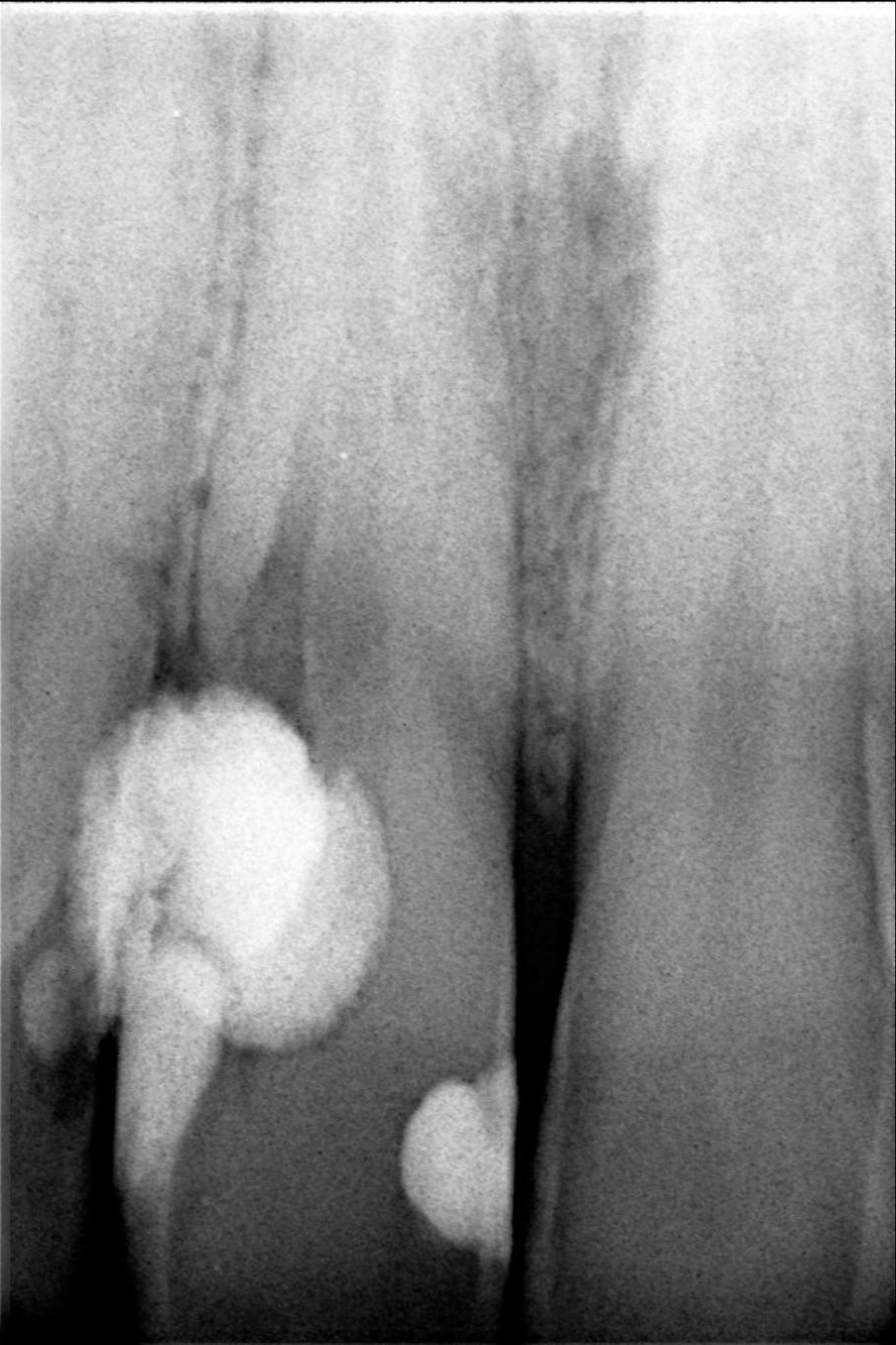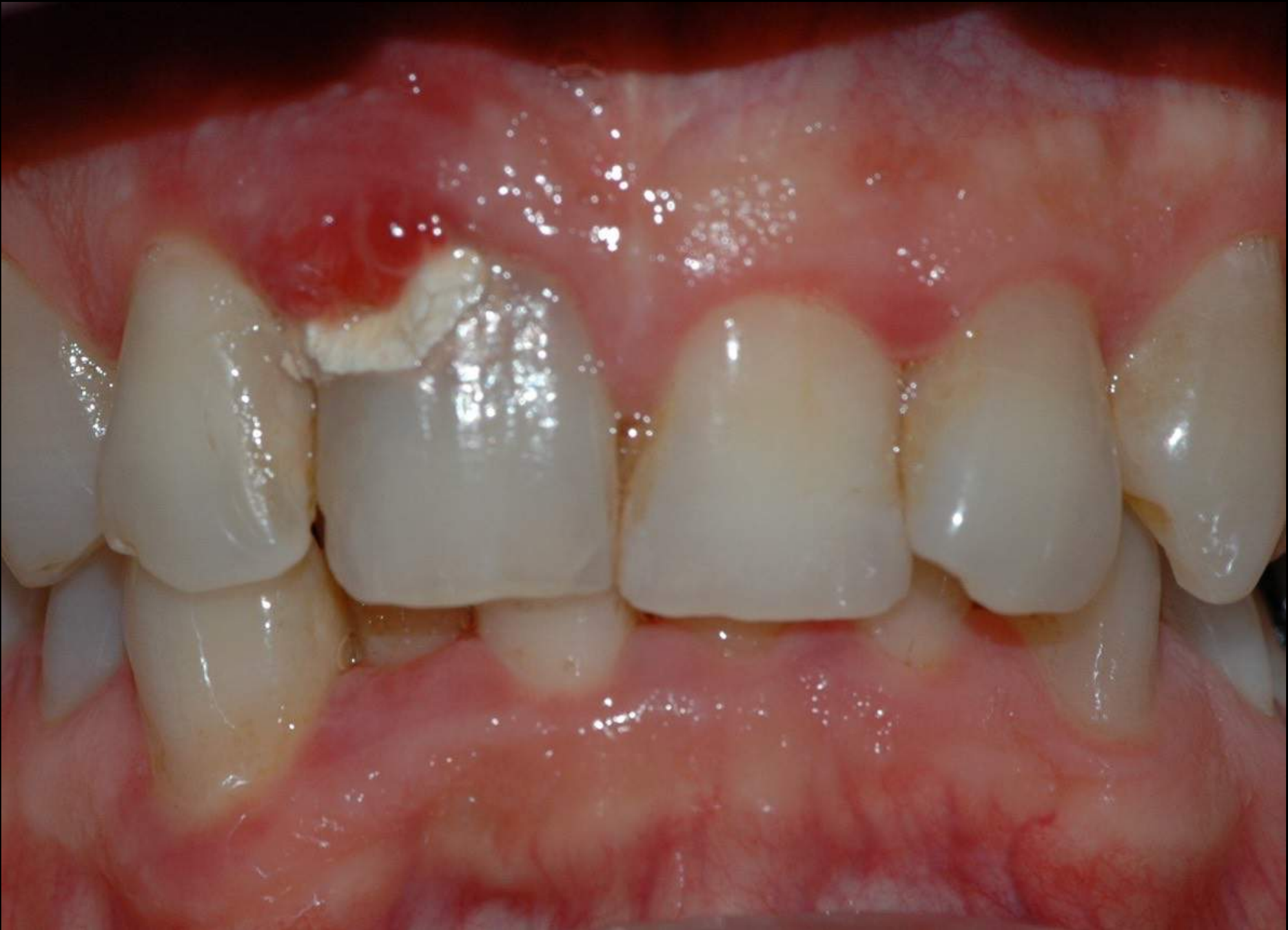Les os de très forte densité



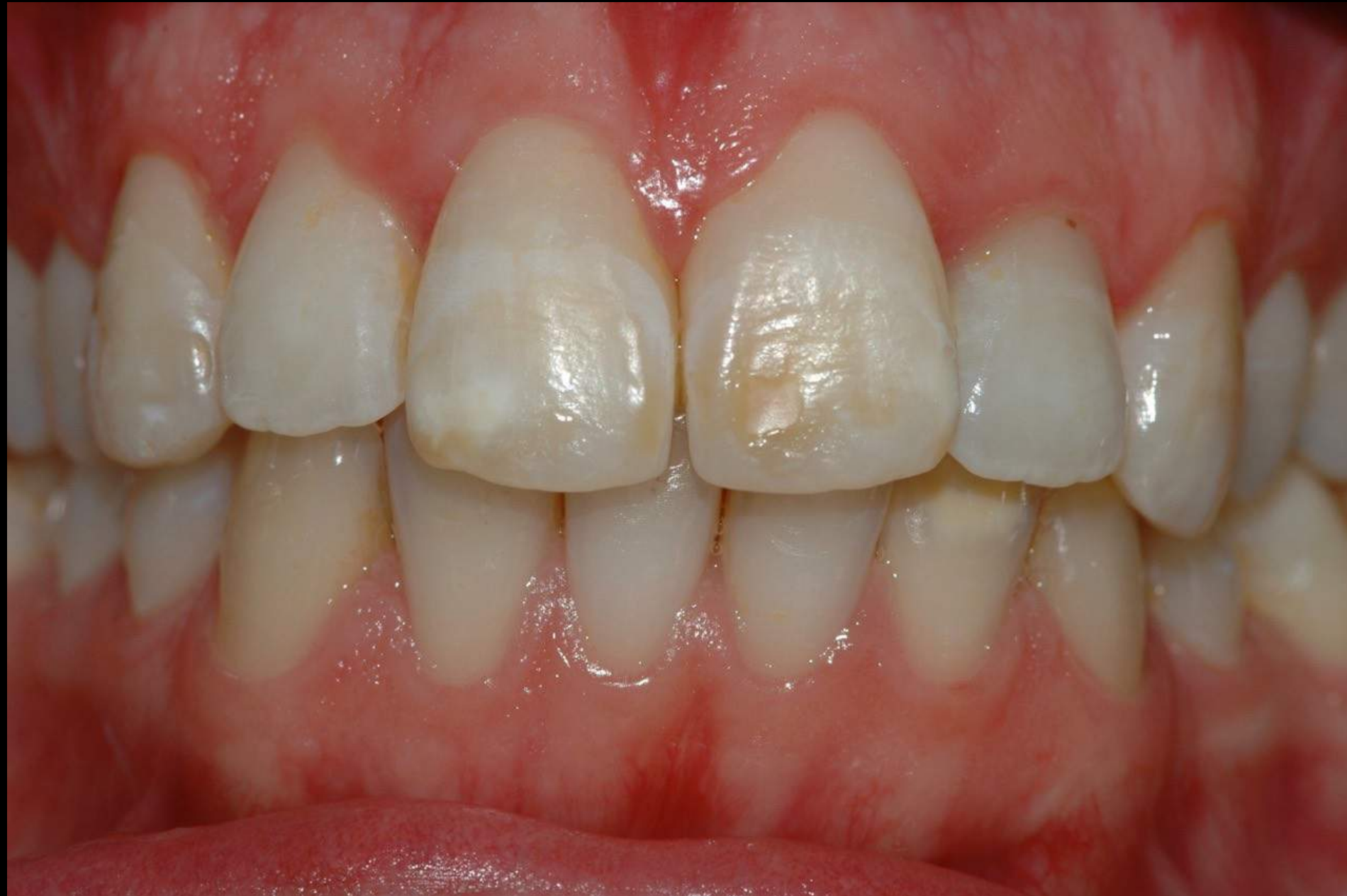



Les cas à risque !

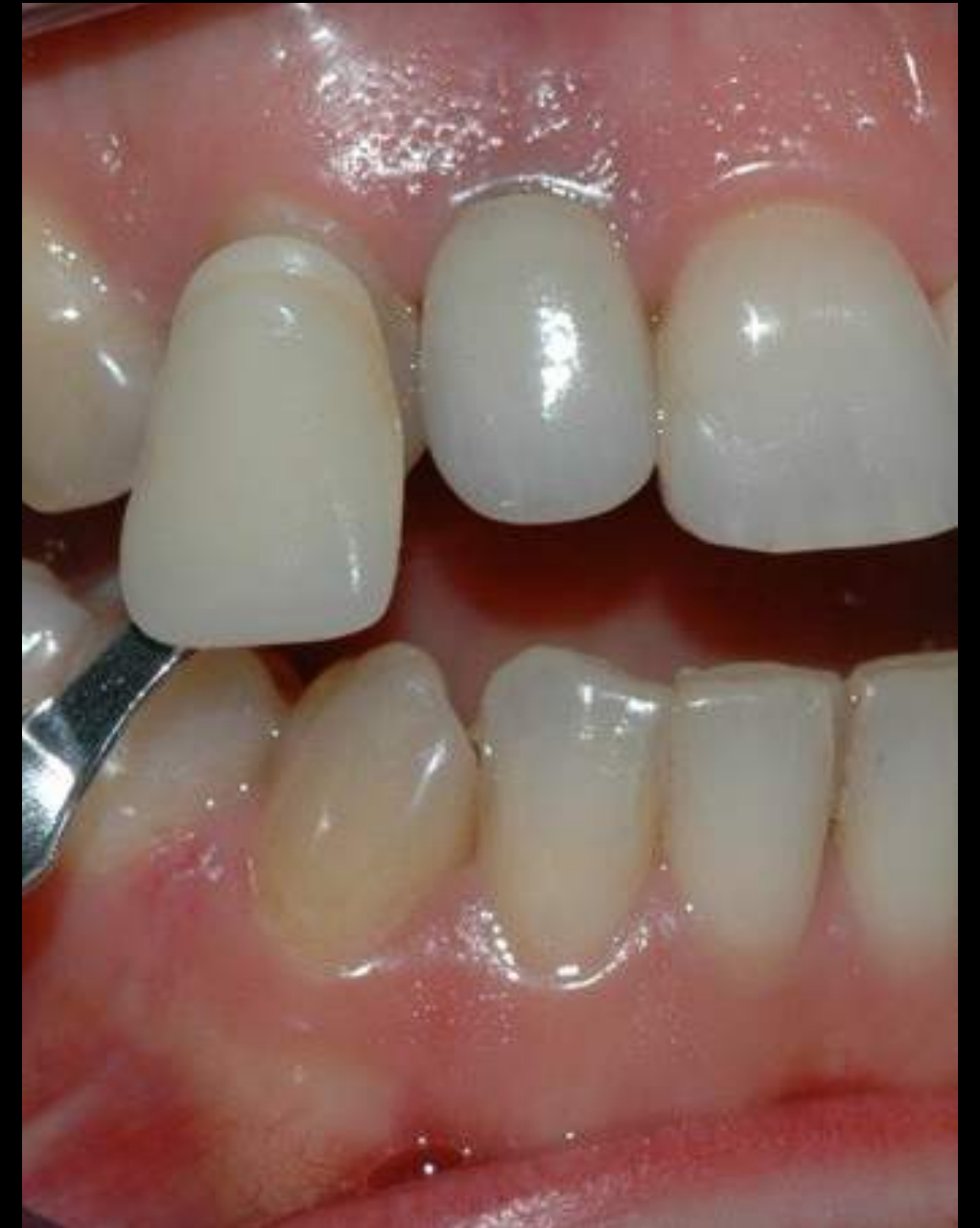
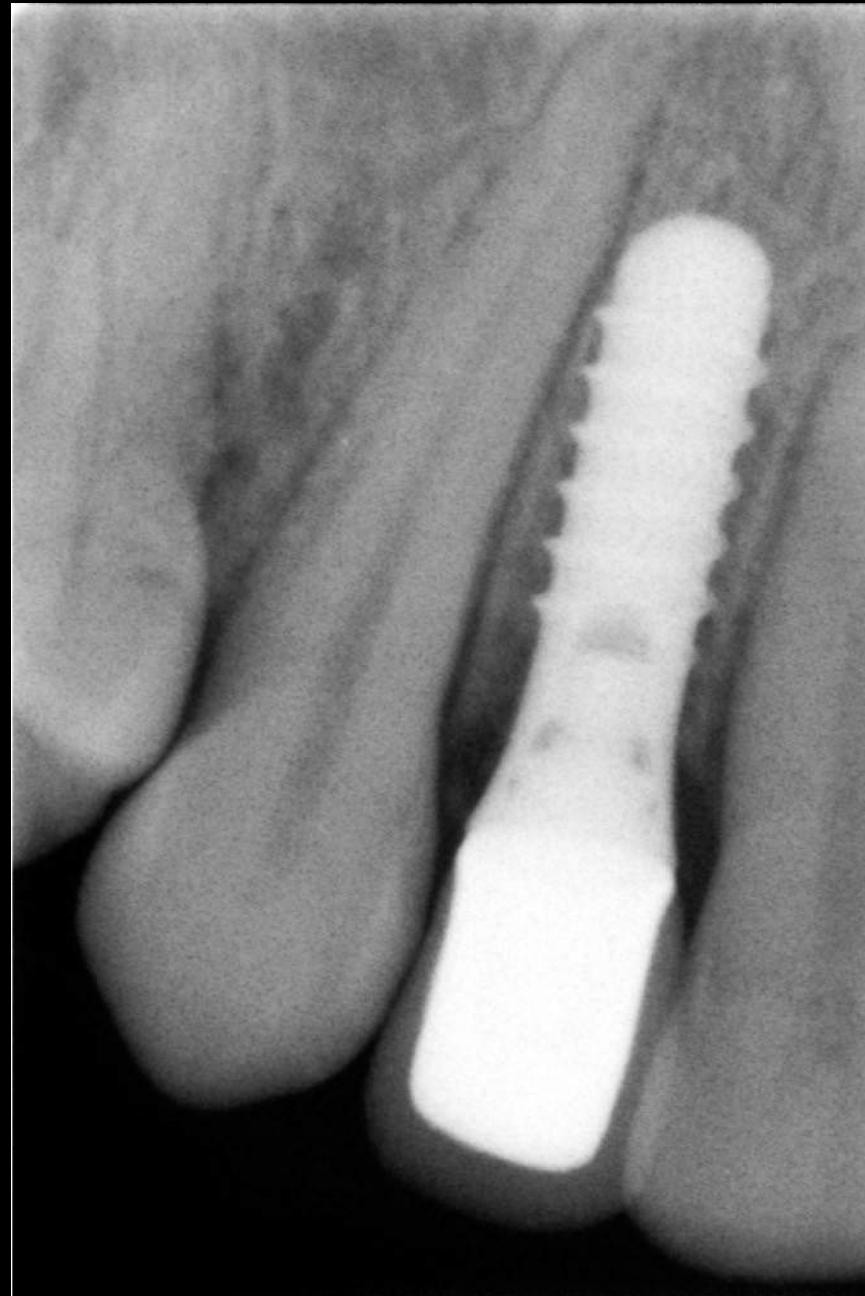
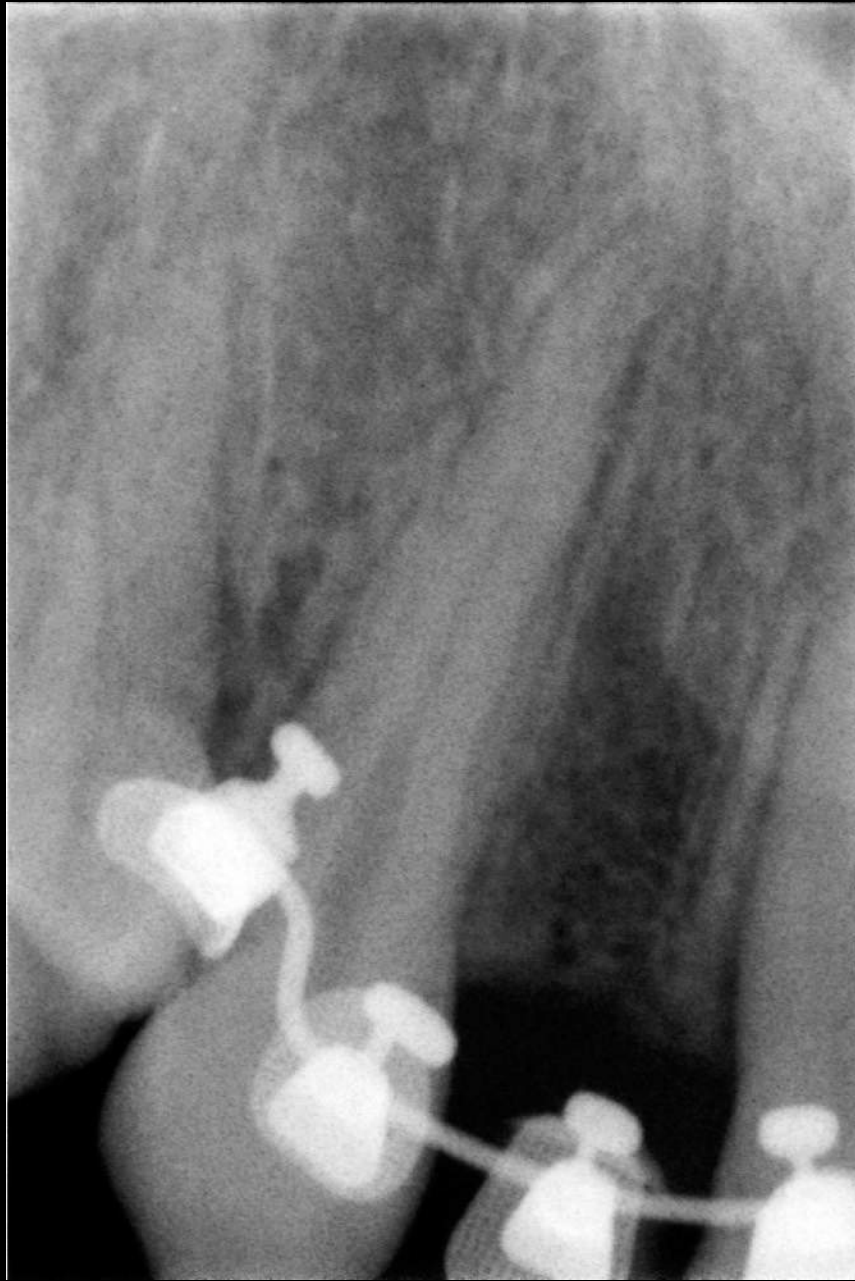Les cas à risque !



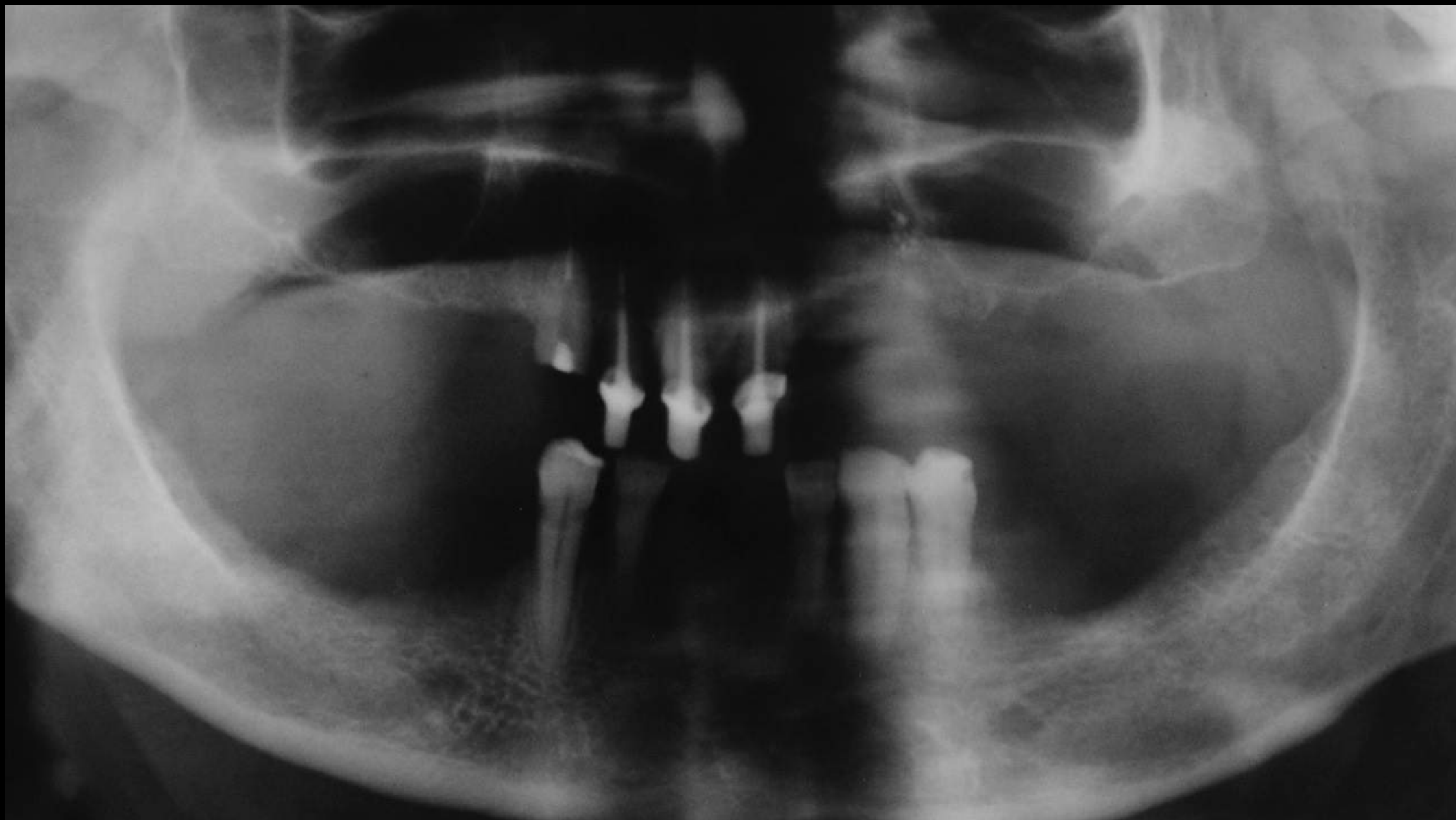
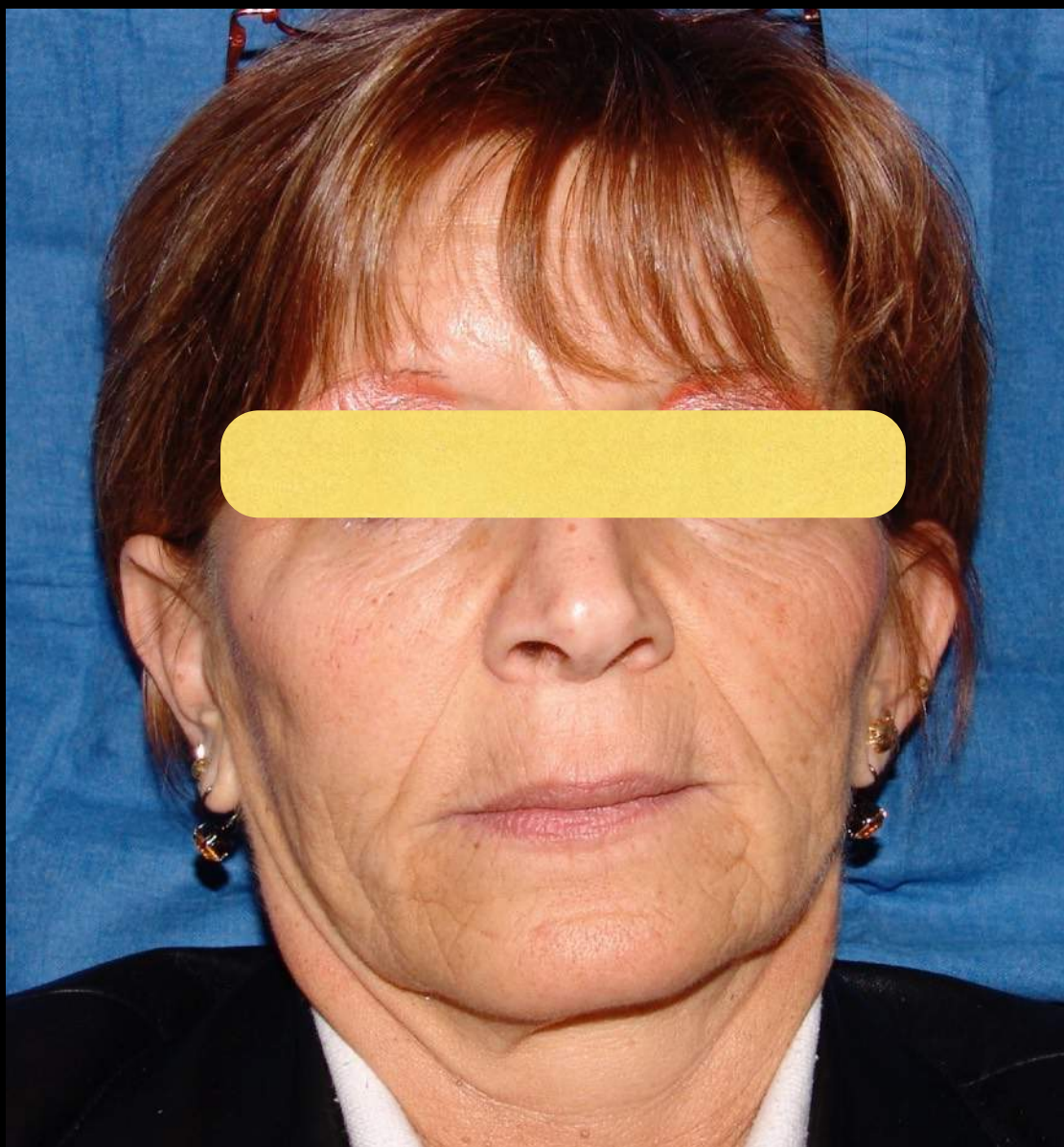
Teintes difficiles à reproduire

Les cas à risque !



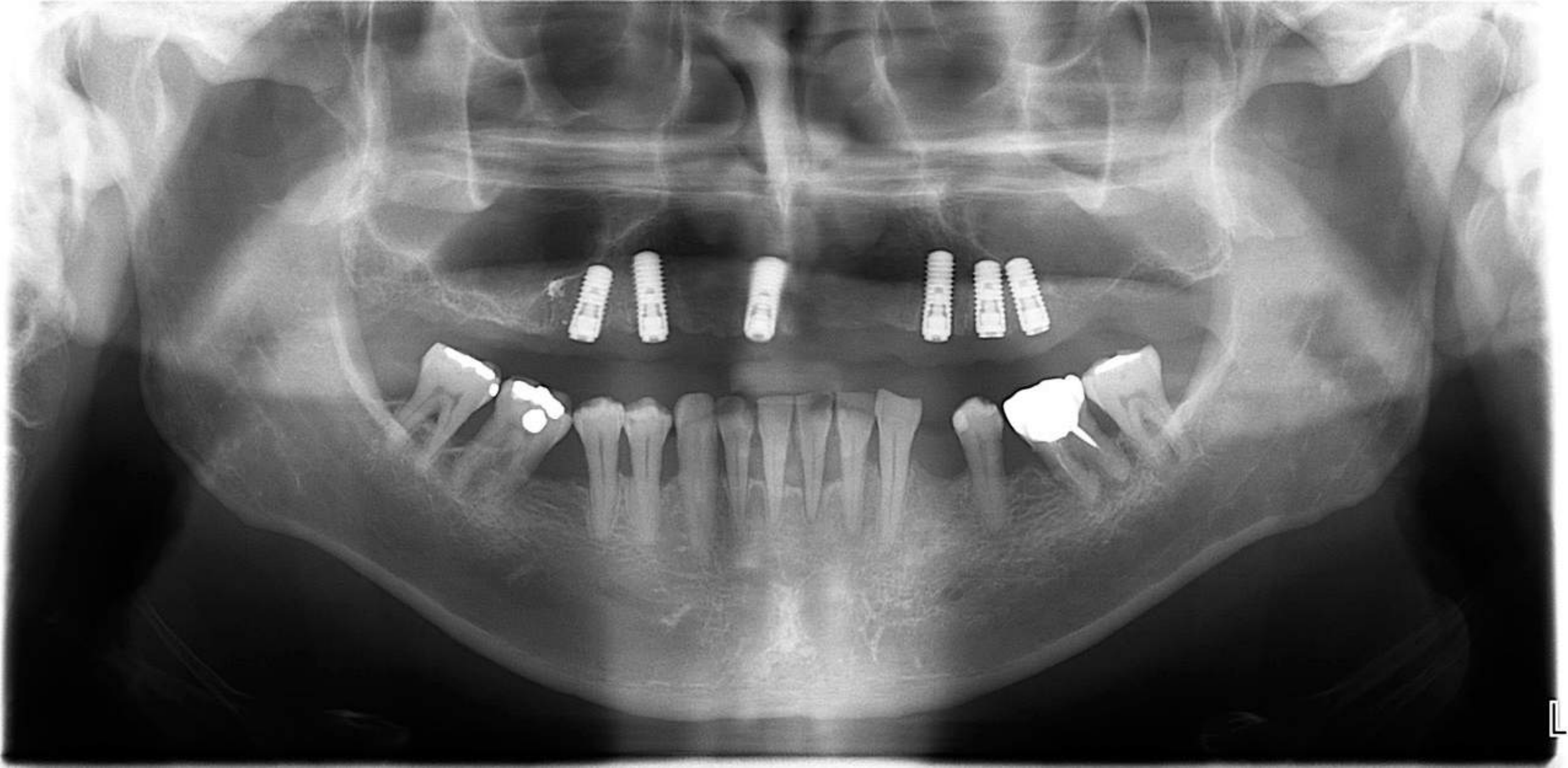Les Traitements ODF sont très souvent sujets à récurrences
Ne pas hésiter à temporiser 6 mois ou 1 an avec une PF Résine !

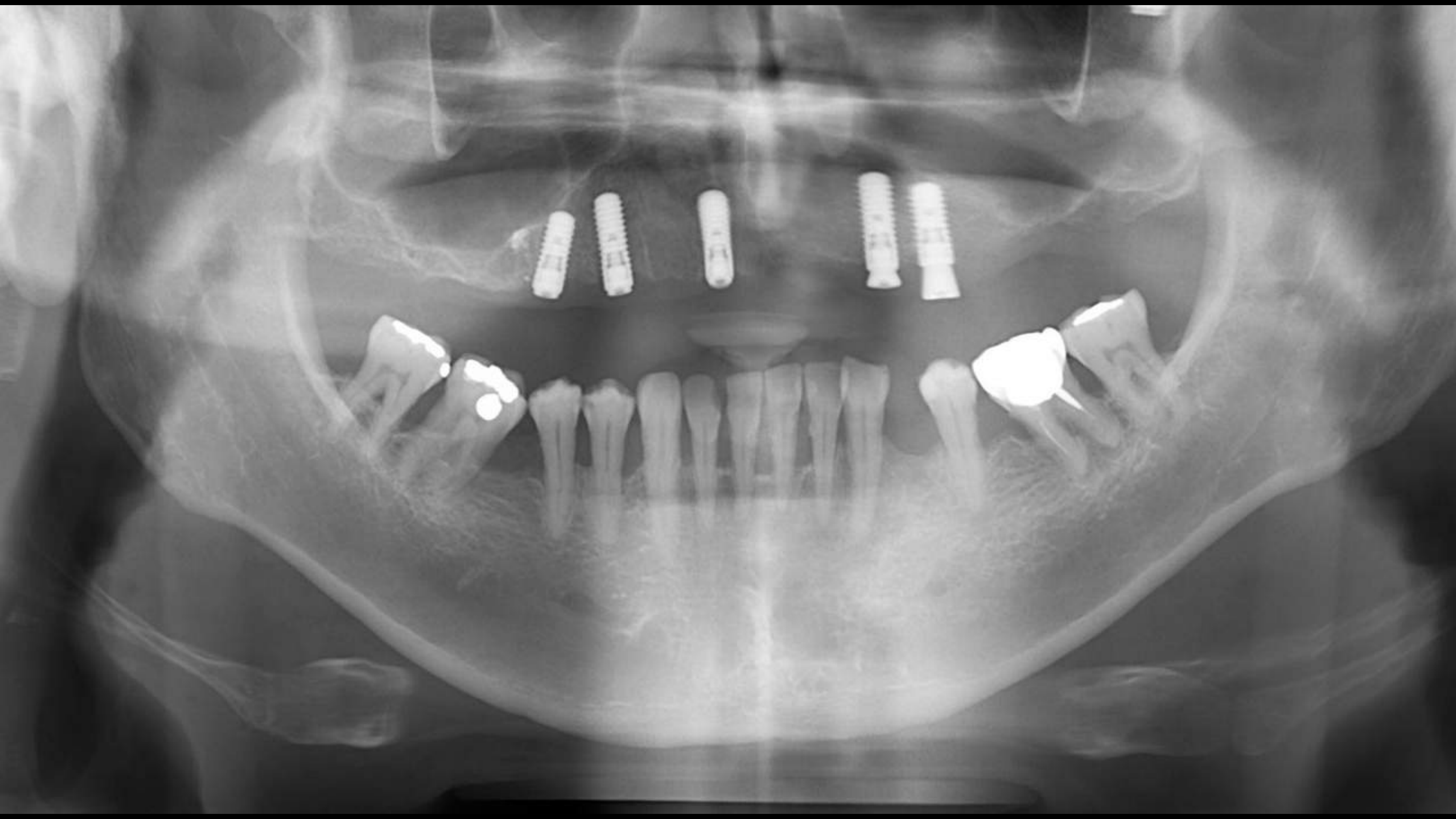
Les cas à risque !

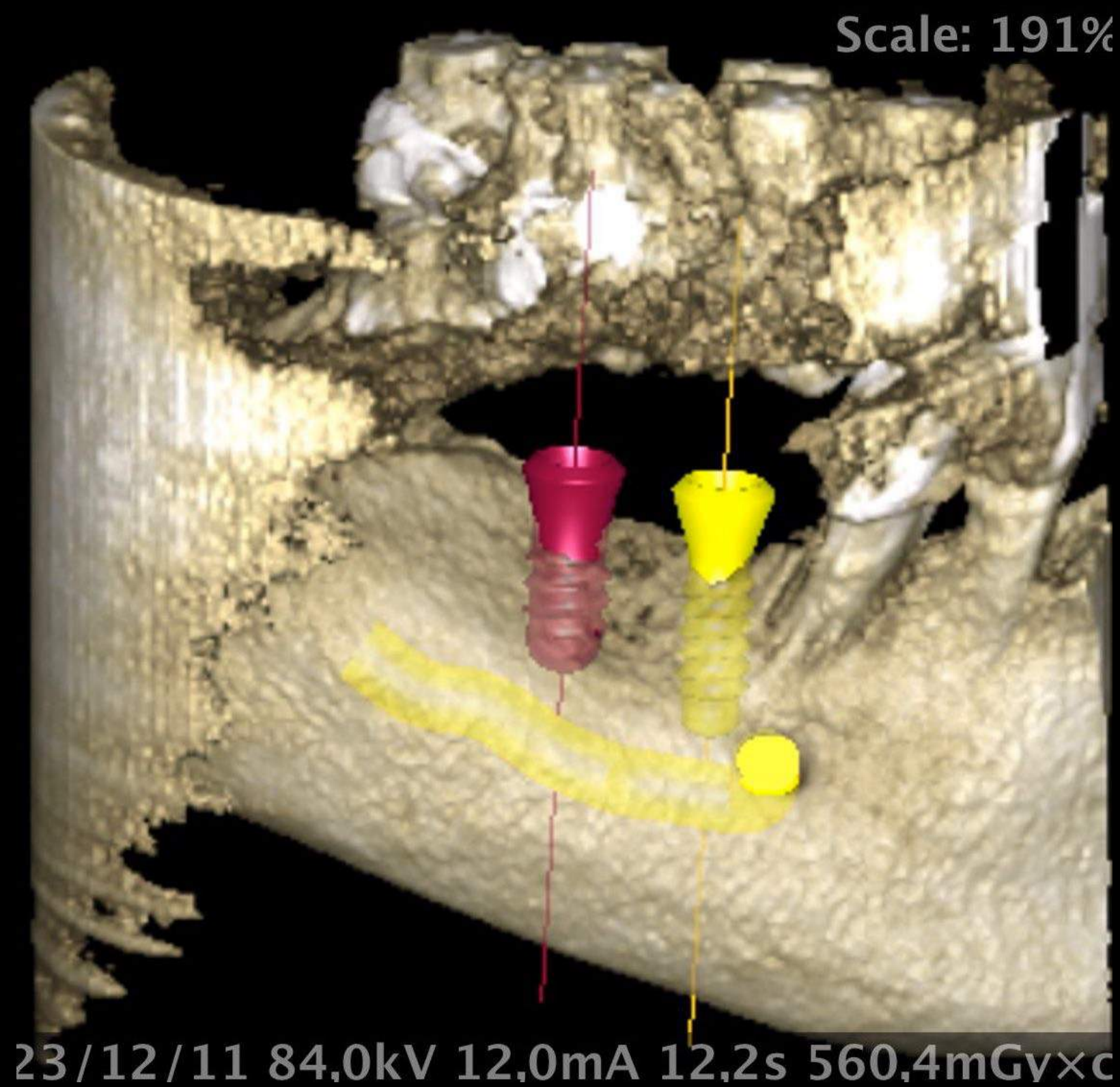
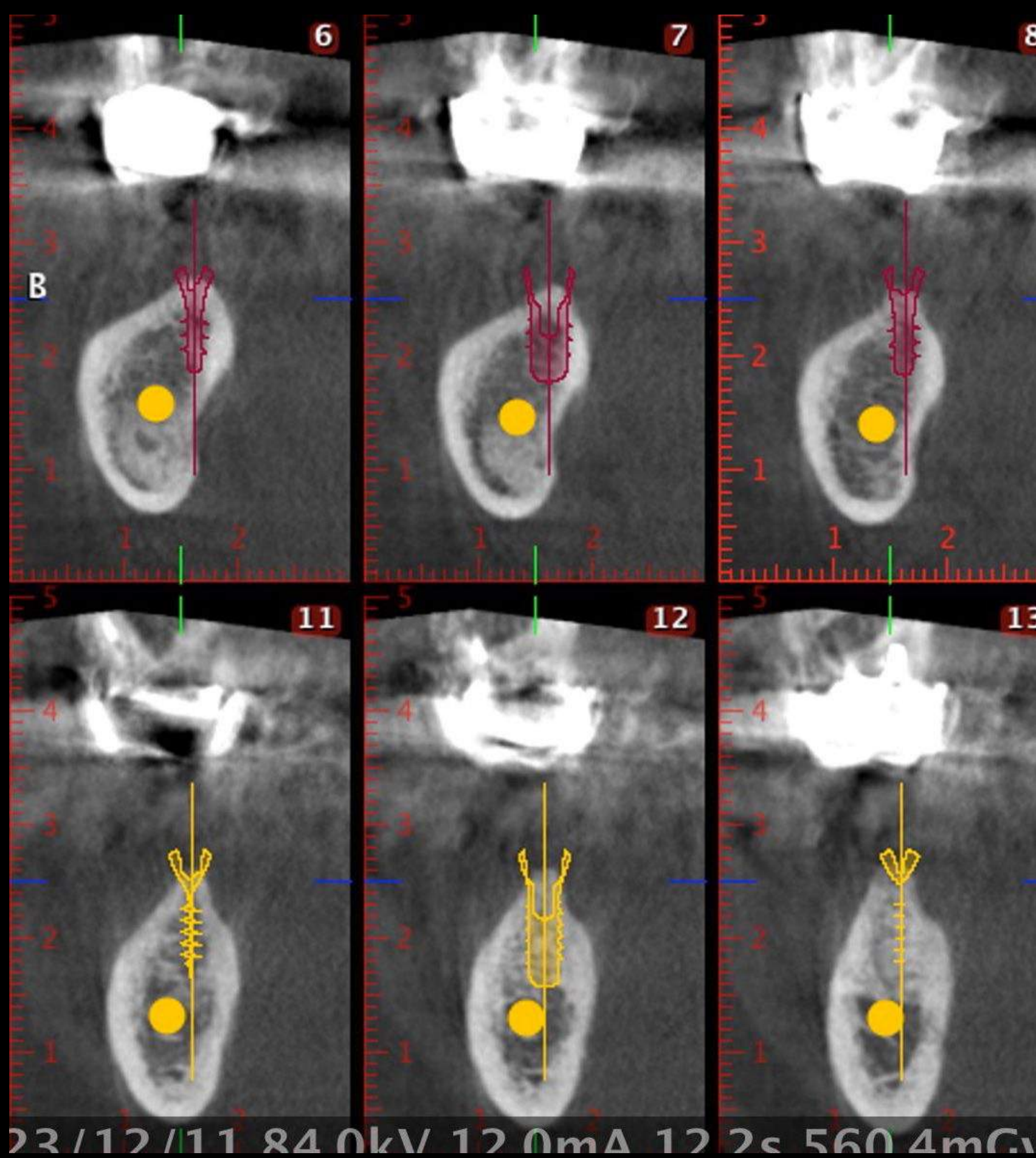


Tabagisme !

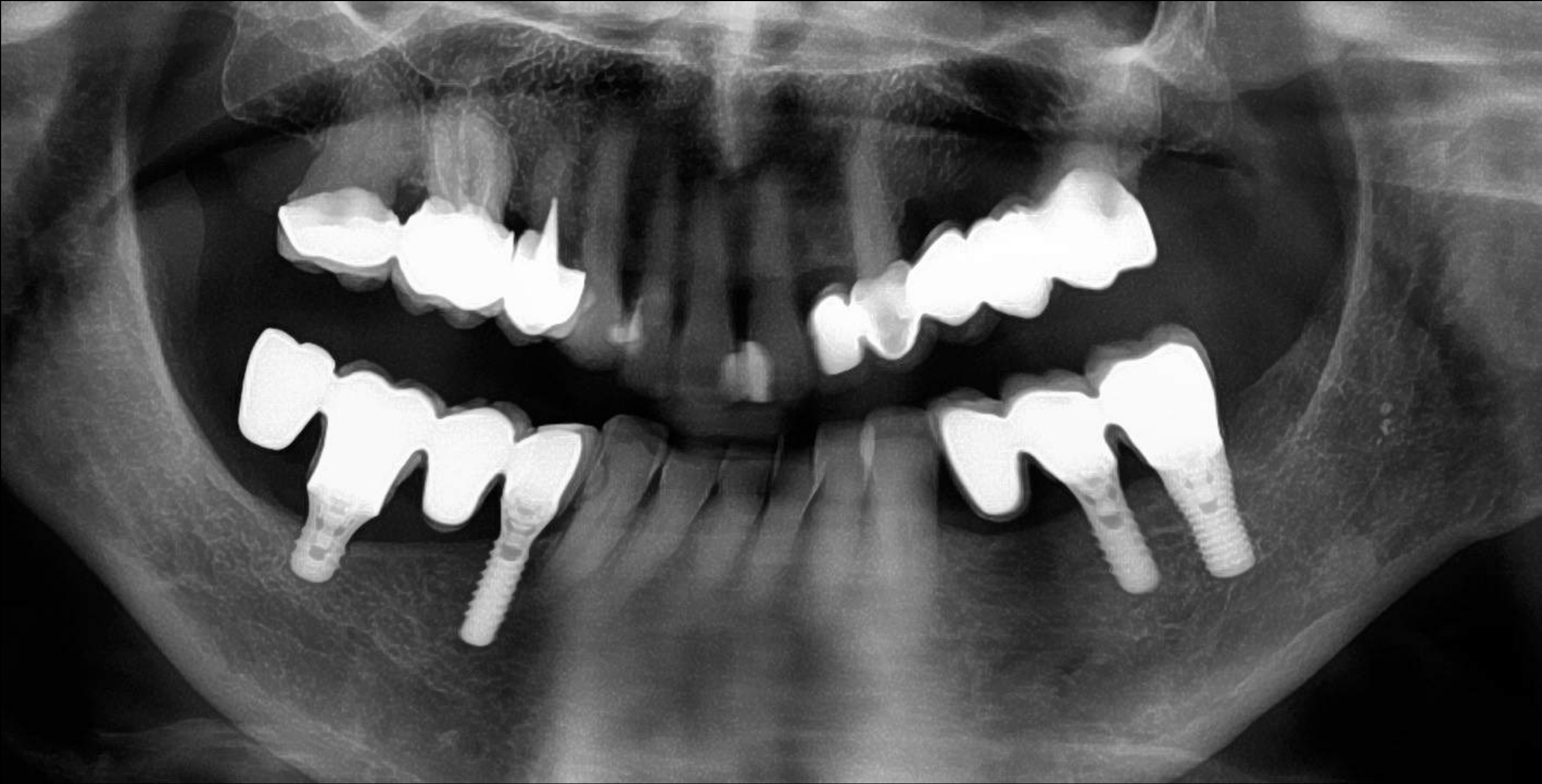Les cas à risque !

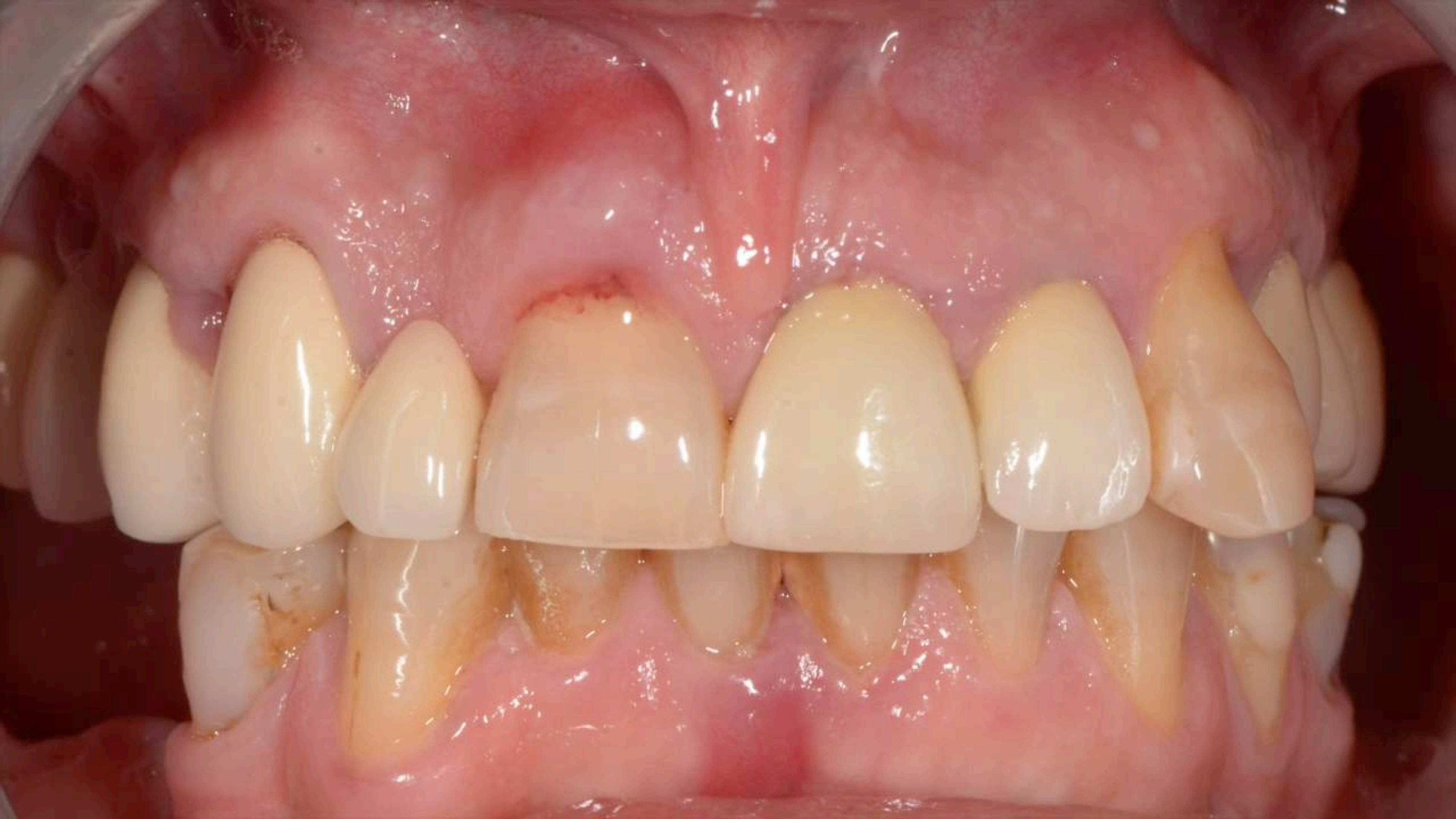


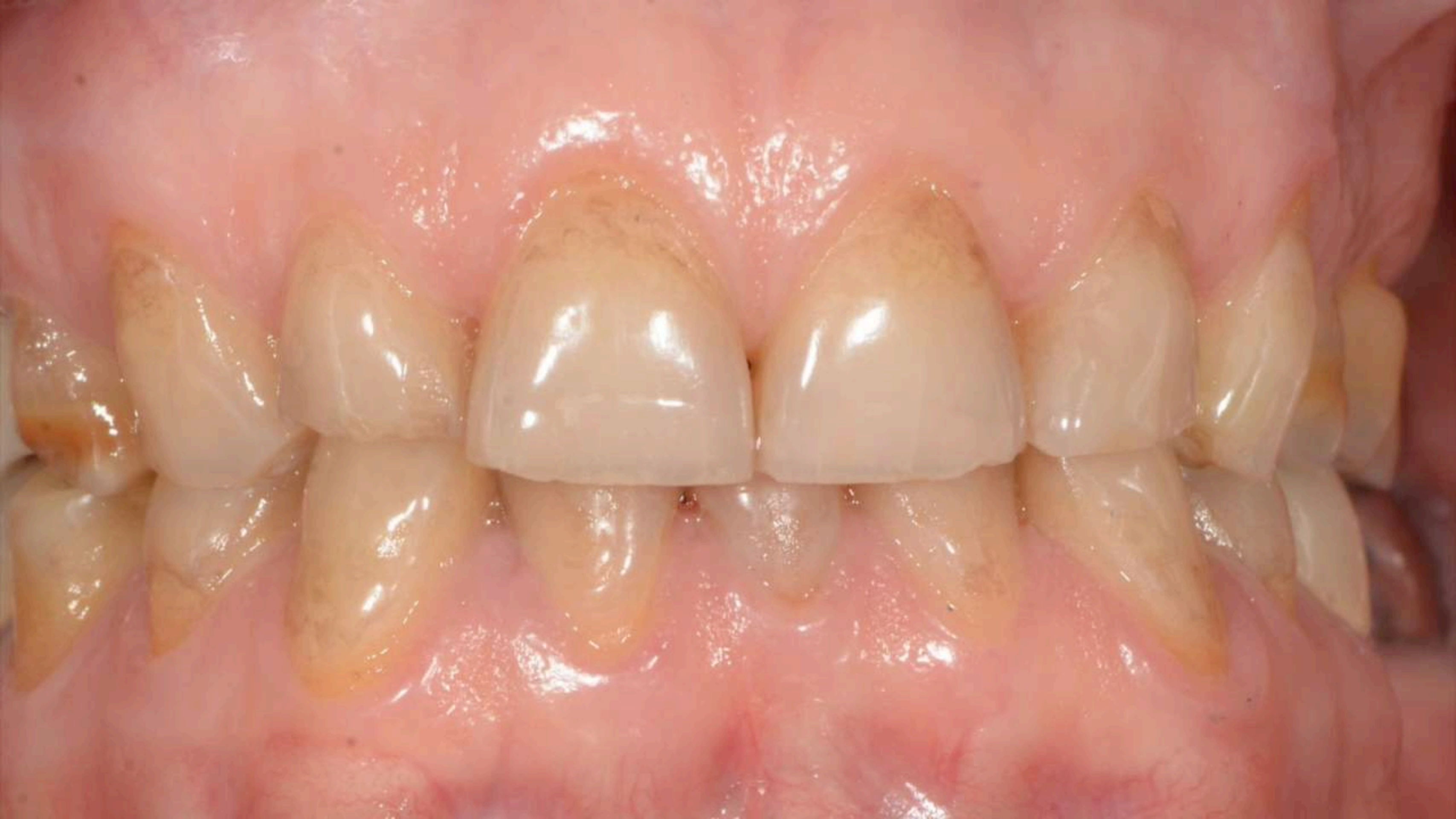


Conduites à risque







Mes limites aujourd'hui

Je fais	Je fais mais attention !	Je ne fais pas !
Implants mandibulaires	Petits bridges antérieurs	Le post extractionnel
10 mm au dessus du N.A.I	Grands bridges mandibulaires	Sinus (volet lat et summers modifié)
Crêtes > 5 mm de large	MECI partielle	Crêtes fines
> 8 mm sous le sinus	Bruxoman contextes spécifiques	MECI totale
Petits bridges postérieurs	Défauts osseux ROG	MECI unitaire
Attachements symphysaires		Fracture en bois vert
Barre sur 4		Esthétique +++

1 implantologiste averti en vaut 2 !

Responsabilité Civile Professionnelle Obligatoire

Continuer une activité de formation !

Travail d'équipe :

Binôme ou Study Club ou mail DIF...

What's App de la promo